Lane Medical Library

Aus dem Anscharhaus zu Kiel
(Direktor Prof. Dr. Göbell).

Über Luxationen der zweiten Reihe der Handwurzelknochen.

Inaugural-Dissertation
zur
Erlangung der Doktorwürde der Zahnheilkunde
einer Hohen Medizinischen Fakultät
der
Christian-Albrechts-Universität
zu Kiel.

Vorgelegt von

WERNER MAASS aus Bassow i. Meckl.

N. 22

Rektoratsjahr 1933/34

Referent: Prof. Dr. Göbell

Korreferent: Geh. Med.-Rat Prof. Dr. Anschütz

Zum Druck genehmigt

Prof. Dr. R. Schröder,

Dekan.

Über Luxationen der zweiten Reihe der Handwurzelknochen

Vorgelegt von WERNER MAASS
aus Bassow i. Meckl.

INHALT

	Seite
A. Schriftenverzeichnis	1—8
B. I. Anatomisch-physiologische Vorbemerkungen	9—13
II. Allgemeines über Luxationen	13—14
III. Geschichtliches über Handwurzelverletzungen	14—16
IV. Die Luxationen der 2. Reihe der Handwurzelknochen . .	16—64
1 a) Perilunäre Dorsalluxation	18—34
1 b) Interkarpale Luxationsfraktur	34—39
2) Luxatio intercarpalis	40—49
3) Luxationen einzelner Knochen der 2. Handwurzelreihe	49—64
a) Os capitatum	51—54
b) Ossa multangula	54—59
c) Os hamatum	59—64
(eigener Fall)	60—63
C. Zusammenfassung	64

A. Schriftenverzeichnis.

1. Adams, J. D., Displacement of the semilunar carpal bone. — Journ. of Bone Surg. 1925, Bd. 7, S. 665—681 (ref. Zorg. Chir. Bd. 35, S. 600).

2. Albertin, M., Note sur un cas de luxation traumatique de l' os sémi-lunaire sur la face palmaire du poignet gauche. — Prov. méd. 1887, Nr. 27 (ref. Zbl. f. Chir. 1887, Nr. 49, S. 919).

3. Alquié, Luxation de plusieurs os du carpe. — Gaz. des Hop. 1850, Nr. 28 (zit. nach Sulzberger).

4. van Assen, J., Die interkarpale Luxationsfraktur. Zschr. f. orthoph. Chir. 1910, Bd. 25, S. 609—618.

5. Astier, Un cas de luxation palmaire du grand os. — Journ. de Radiol. 1924, Bd. 8, S. 269—270.

6. Bähr, F., Luxatio intercarpalis (mediocarpienne Malgaigne). — Zbl. f. Chir. 1901 Nr. 18, S. 477—478.

7. Bardenheuer, B., Die Verletzungen der oberen Extremität. Teil I. — Dtsch. Chir. 63 b, Stuttgart 1888. F. Enke, S. 380 bis 444 u. S. 392—394.

8. Behnke, W., Luxation intercarpea durch Distraktion. — Btr. z. klin. Chir. 1921, Bd. 122, S. 693—697.

9. Berger, P., Luxation (énuclétion) de l' os sémilunaire. — Bull. de la Soc. de Chir. de Paris 1899, Bd. 25, S. 717 (ref. Zbl. f. Chir. 1900 Nr. 51, S. 1310).

10. Bialy, Über die Luxation des Os lunatum. — Diss. Leipzig 1902.

11. Bieberbach, Über Verrenkung der Handwurzelknochen. — — Diss. Jena 1887 (zit. nach Eigenbrodt).

12. Billroth, Th. & v. Winiwarter, A., Die allgemeine chirurgische Pathologie und Therapie in 51 Vorlesungen. — 16. Auflage, Berlin 1906, G. Reimer.

13. Blumer, J., Die Karpal- und Metakarpalfrakturen in den Jahren 1919 und 1920 bei der Schweizer Unfallversicherung. — Arch. f. orthop. Chir. 1922, Bd. 20, S. 445—525.

14. Böhler, L., Verrenkungen der Handgelenke. — Acta chir. scandin. 1930, Bd. 67, S. 154—177.

15. v. Bognár, J., Die de Quervain-Oehleckersche Luxationsfraktur des Handgelenkes. — Arch. f. orthop. Chir. 1930, Bd. 28, S. 168—174.

16. Bonnes, Lussazione del osso multangolo maggiore. — Giorn. Venet. Sept. 1865 (zit. nach Sulzberger).

17. Buchanan, G., Philadelphia med. a. Surg. Rep. 1881/82, Bd. 46, S. 418 (zit. nach Eigenbrodt).

18. Bull, P., Luxatio dorsalis ossis magni carpi. — Norsk. Mag. f. Laegevid. 1908 Nr. 8 (ref. Zbl. f. Chir. 1908 Nr. 43, S. 1285).

19. Cadenat, F. M., La voie dorsale dans la réduction sanglante de la luxation subtotale rétrolunaire recente. — Journ. de Chir. 1931 Bd. 37, S. 801—809 (ref. Zorg. Chir. Bd. 55, S. 793).

20. Ciaccia, S., Su di un caso di lesione simmetrica del carpo (lussazione posteriore retrolunare del carpo). — Arch. di Ortop. 1925, Bd. 41, S. 279—290 (ref. Zorg. Chir. Bd. 34, S. 119).

21. Ciaccia, S. Lussazione anteriore mediocarpica (lussazione anteriore perilunare). — Arch. di Ortop. 1932, B. 48, S. 759 bis 767 (ref. Zorg. Chir. Bd. 60, S. 582).

22. Clairmont, P. & Schinz, H. R., Zur konservativen Behandlung der Mondbeinverrenkung. — Zbl. f. Chir. 1923 Nr. 36, S. 1386—89.

23. Claudot, Contribztion à i' étude des luxations médio-carpiennes. — Arch. de Méd. mil. 1885, S. 136.

24. Clery, A. B., Fracture of the scaphoid with dorsal dislocation of the distal fragment of that bone and of the distal carpal row. — Irish Journ. of the med. Sc. 1926, S. 372—373 (ref. Zorg. Chirg. Bd. 36, S. 232).

25. Cousin, J., De l' emploi de la radigraphie dans les lésions traumatiques du poignet. — These de Lyon 1897 (zit. nach de Quervain & Wolff).

26. De Gaetano, L., Un caso di lussazione dorsale della testa del capitato, con contributo al meccanismo di produzione e riduzione di questa lussazione — Policlin, März 1902 (ref. Zb. I. f. Chir. 1902 Nr. 26, S. 720).

27. Delbet, Luxation dorsale du grand os. — Progr. méd. 1923, Jg. 51, S. 495—497 (ref. Zorg. Chir. Bd. 26, S. 374).

28. Delfour, Luxation subtotale du carpe antelunaire. — Bull. de la Soc. nat. de Chir. 1930, Bd. 56, S. 295—297 (ref. Zorg. Chir. Bd. 50, S. 121).

29. Desprès, Luxation du poignet au avantmédiocarpienne. — Bull. de la Soc. de Chir. 1875. I. S. 844 (zit. nach Bardenheuer & Sulzberger).

30. Destot, E., Trois cas de luxation médio-carpienne. — Prov. méd. 1898 Nr. 38, S. 264 (ref. Zbl. f. Chir. 1899 Nr. 5, S. 156).

31. Douarre, Sur une variété rare de luxation médico-carpienne en avant. — Journ. d' Radiol. 1921. Bd. 5, S. 413 (ref. Zorg. Chir. Bd. 15, S. 126).

32. Dubs, Doppelseitige Lunatumluxation. — Schweiz. m. W. 1923 Nr. 13, S. 344 V. B.

33. Ferrari, R. C., Luxation des Os multangulum majus. — Semana méd. 1929, II, S. 1662—68 (ref. Zorg. Chir. Bd. 49, S. 635.

34. Ebermayer, F., Über (isolierte) Verletzungen der Handwurzelknochen. — Fortschr. Rtgstr. 1908, Bd. 12, S. 1—22.

35. Eden, P. H., van, Verletzungen der Handwurzelknochen. Hefte z. Unfallhlkd. H. 7, Leipzig 1930. G. Thieme.

36. Eigenbrodt, Über isolierte Luxationen der Handwurzelknochen spez. des Mondbeins. — Btr. z. klin. Chir. 1901 Bd. 30, S. 805—825.

37. Ettore, E., L' enucleazione traumatica del semilunare. Studio anatomo-clinico. — Chir. d. Org. di Movim. 1928 Bd. 12, S. 153—186 (ref. Zorg. Chir. Bd. 43, S. 607).

38. Ettore, E., Zur Morphologie des Mondbeins und Verletzungen der Handwurzel. — Zbl. f. Chir. 1931 Nr. 27, S. 1698—1700.

39. Fick, R. Handbuch der Anatomie und Mechanik der Gelenke. Teil I. (v. Bardeleben, K., Hb. der Anatomie des Menschen Bd. 2, Abt. I, Tl. I) Jena 1904. G. Fischer.

40. Fischer, Über die typische intercarpale Luxationsfraktur. — W. kl. W. 1909 Nr. 6, S. 205.

41. Frank, J., A rare case of injury od the carpus: Dorsal dislocation of the multangulum minus. — Acta radiol. 1925, Bd. 4, S. 281—284 (ref. Zorg. Chir. Bd. 32, S. 735).

42. Friedrich, Verletzungen und Krankheiten des Handgelenks und der Hände. — Hb. d. prakt. Chir. 4. Aufl., Bd. 5, Stuttgart 1914. F. Enke.

43. v. Frisch, O., Ein Fall von doppelseitiger isolierter Luxation des Os lunatum. — W. kl. W. 1910 Nr. 4, S. 135—138.

44. Gay, Dislocation of the trapezoid. — Boston med. a. surg. Journ. Okt. 1869 S. 188 (ref. Virch.-Hirsch Jg. 4, II. S. 166).

45. Grimault, L., Luxation subtotale du carpe retro-lunaire. Réduction sanglante tardive. — Rev. d' Orthop. 1927 Bd. 14, S. 151—158 (ref. Zorg. Chir. Bd. 39, S. 122).

46. Guinard, U. & Graffin, Dislocation bilatérale et symmétrique des os du carpe. — Bull. Soc. nat. de Chir. Paris 1932 Bd. 58, S. 1401 (ref. Zorg. Chir. Bd. 61, S. 776).

47. Hamilton, F., Knochenbrüche und Verrenkungen. 5. Aufl., nach dem engl. Orig. ins Dtsch. übertragen von Dr. A. Rose-Göttingen 1877. Vandenhoeck & Rupprecht.

48. Hirsch, M., Die Verletzungen der Handwurzel. — Ergebn. d. Chir. 1914 Bd. 8, S. 718—782.

49. Hönigschmied, J., Leichenexperimente über Zerreißungen der Bänder des Handgelenkes. — D. Zschr. f. Chir. 1878 Bd. 10, S. 462.

50. Hoffa, A., Lehrbuch der Frakturen und Luxationen. 3. Auflage Würzburg 1896. Stahel.

51. Hyrtl, J., Lehrbuch der Anatomie des Menschen. — 20. Aufl. Wien 1889. W. Braumüller.

52. Jacoulet, Luxation trapezo-trapezoidale. — Arch. gén. de Chir. 1910, S. 303 (zit. nach Hirsch).

53. Jaroschy, W. & Gregora, H. V., Zur Frage der unblutigen Behandlung der perilunären Dorsalluxation der Hand. — M. Kl. 1928 Nr. 35, S. 1340—43.

54. Johannson, S., Ein Fall von Luxation des Os hamatum. — Acta radiol. 1926 Bd. 7, S. 9—13 (ref. Zbl. f. Chir. 1927 Nr. 8, S. 477).

55. Kaufmann, C., Handbuch der Unfallmedizin. 5. Aufl. Bd. 1 Stuttgart 1932, S. 598—599.

56. Kienböck, R., Über Luxationen im Bereich der Handwurzel. — Fortschr. Rtgstr. 1910/11 Bd. 16, S. 103—115.

57. Krapp, F., Ein Beitrag zur Luxation der Handwurzelknochen. — M. m. W. 1927 Nr. 12, S. 500.

58. Labady, Etude sur les luxations médiocarpiennes traumatiques. — These de Paris 1877 (zit. nach de Quervain).

59. Landivar, A., Luxation del trapezio. — Semana méd. 1928, H. 37 (ref. Zbl. f. Chir. 1929 Nr. 49, S. 3134).

60. v. Lesser, L., Über die Luxation des Os lunatum. — D. Zschr. f. Chir. 1902 Bd. 67, Nr. 23 u. M. m. W. 1902 Nr. 12, S. 503 bis 504 V. B.

61. Lexer, E., Lehrbuch der allgemeinen Chirurgie. 19. Aufl. Stuttgart 1931. F. Enke, Bd. 2, S. 49.

62. Lilienfeld, Die Luxation ossis lunati volaris eine Luxation ossis capitati dorsalis. — Arch. f. klin. Chir. 1905 Bd. 76, S. 641—660.

63. Lupi, L., Lussazione perilunare dorsale del carpo. Radiol. med. 1920 Bd. 7, S. 109 (ref. Zorg. Chir. Bd. 8, S. 492).

64. Mc Bride, C. D., Dislocation of the semilunar bone. Neurospastic fixation of the hand: A deformity characte-ristic of the injury. — Arch. of Surg. 1927 Bd. 14, S. 584—599 (ref. Zorg. Chir. Bd. 38, S. 539).

65. Masini, P., Deux cas de luxation carpienne rétro-lunaire dont une avec fracture du scaphoide. — Bull. de la Soc. nat. de Chir., Paris 1930 Bd. 56, S. 1243—46 (ref. Zorg. Chir. Bd. 53, S. 120).

66. Monnard, M., Des résultats éloignés de la luxation périlunaire du carpe. — Rev. méd. de la Suisse rom. 1925, Jg. 45 Nr. 12, S. 749—773 (ref. Zorg. Chir. Bd. 33, S. 838).

67. Montandon, Die Theorie der verschiedenen Mechanismen der Lunatum-Luxation. — Btr. z. klin. Chir. 1908 Bd. 57, S. 9.

68. Montant, R., Un cas luxation sub-totale du carpe rétro-lunaire. — Schweiz. Zschr. f. Unfallmed. 1932. Jg. 26, S. 183—187.

69. Mosengeil, Subluxation des Multangulum majus über das Niveau des Dorsum manus hinaus bei einer Hand, die statt des Daumens einen dreiphalangigen Finger hatte. — Arch. f. klin. Chir. 1870, Bd. 12, S. 723.

70. Moulonguet, P., Une série de traumatismes du carpe. — Bull. et Mém. de la Soc. anat. de Paris 1922. H. 8/9, S. 407 (ref. Zbl. f. Chir. 1924 Nr. 18, S. 958).

71. Moure, P. & Soupault, R., Luxation médiocarpienne en dehors (avec luxation dorsale du grand os et fracture du scaphoide). — Rev. d' Orthop 1921. Jg. 28, S. 299—304 (ref. Zorg. Chir. Bd. 14, S. 121 u. Zbl. f. Chir. 1921 Nr. 46, S. 1689).

72. Neuhöfer, P., Beitrag zur Kenntnis der Verletzungen im Bereiche des Carpus. — Btr. z. klin. Chir. 1923, Bd. 128, S. 730—753.

73. Nicolaysen, K., Luxatio manus. — Acta chir. scandin. 1923 Bd. 56, S. 305—307.

74. Oberst, M., Die Frakturen und Luxationen der Finger und des Karpus, die Frakturen des Metakarpus und der Fingerknochen. — Fortschr. Rtgstr. 1901. Ergänzungsheft 5.

75. Oehlecker, F., Über die volare Luxation des Os lunatum (perilunaire Dorsalluxation der Hand) mit Abbruch des Os triqu. — Btr. z. klin. Chir. 1914 Bd. 94, S. 148—171.

76. Pabst, J., Interkarpale Luxationsfraktur. — Diss. Bonn 1922.

77. Patel, Un cas de luxation isolée de trapèze. — Soc. de Chir. Paris, 3. Juli 1918 (zit. nach Schnek).

78. Patry, Luxation du trapèze. — (Soc. méd. de Genève 1908) Rev. méd. de la Suisse rom 1908 (zit. nach Hirsch).

79. Potel, Etude sur les luxations du scaphoide et du semilunaire. — Presse méd. 1899, S. 28 (zit. nach de Quervain und R. Wolff).

80. Poulsen, K., Luxatio ossis lunati. — Arch. f. klin. Chir. 1907 Bd. 83, S. 801—826.

81. de Quervain, F. Beitrag zur Kenntnis der kombinierten Frakturen und Luxationen. — Mschr. f. Unfallhlkd. 1902. Jg. 9 Nr. 3, S. 65—78.

82. Rehn, R., Die Chirurgie des Handgelenkes und der Hand. — In: Garré-Küttner-Lexer, Hb. d. prakt. Chir., 6. Aufl., Bd. 5, S. 439—597. Stuttgart 1927. F. Enke.

83. Richmond, E. E., Intercarpal luxation. — Lancet 1879 S. 844 (ref. Zbl. f. Chir. 1879 Nr. 38, S. 631).

84. Richter, A. L., Theoretisch-praktisches Handbuch der Lehre von den Brüchen und Verrenkungen der Knochen. — Berlin 1828. Th. Ch. F. Enslin.

85. Ritter, A., Die Behandlung und Prognose der Karpalververletzungen und ihre Folgezutsände unter Berücksichtigung unfallmedizinischer Gesichtspunkte. — Schweiz. m. W. 1930, Nr. 45, S. 1063—1071.

86. Rocher, H. L. & Guérin, R., Luxation subtotale rétro-lunaire du carpe et énucléation du sémi-lunaire. — Bordeau-chir. 1930 Nr. 3, S. 197—210 (ref. Zorg. Chir. Bd. 52, S. 726).

87. a) Schnek, F., Die anatomisch-konstitutionelle Bedingtheit der typischen Handwurzelverletzungen und die Erfolge der konservativen Behandlung. — Btr. z. klin. Chir. 1929 Bd. 146, S. 333.

b) — Über die Behandlung der Handwurzelverletzungen. — Verh. d. Dtsch. orthop. Ges. 1931, S. 185—189.

c) — Die Verletzungen der Handwurzel. — Ergebn. Chir. 1930 Bd. 23, S. 1—109.

88. Schoch, V., Beitrag zur Kenntnis der typischen Luxationsfraktur des Interkarpalgelenks. — D. Zschr. f. Chir. 1908 B. 91, S. 53—142.

89. Schütze, Über die in den letzten 20 Jahren in der kaiserl. Marine vorgekommenen traumatischen Luxationen. — Vöff. Marine-Sanitäts. 1914, H. 9.

90. Seeger, Verrenkung der Handwurzelknochen. — Mitt. des Württemb. ärztl. Vereins B. 1, H. 3 (ref. Schmidts Jb. 1834, Bd. 3, S. 59—61).

91. Seifert, Die Chirurgie der Gelenke mit Ausschl. der Tuberkulose. I. Teil. — In: Kirschner-Nordmann, Die Chirurgie Bd. 2, Tl. II, S. 1108—1228. Berlin-Wien 1928.

92. Sheldon, J. H., Dorsal dislocation of the trapezoid. — Amer. Journ. of the med. Sc., Jan. 1901 (ref. Zbl. f. Chir. 1901 Nr. 18, S. 487.

93. Siegmund, E., Isolierte, komplette, dorsale Luxation des Os capitatum. — D. Zschr. f. Chir. 1928 Bd. 211, S. 184—188.

94. Sommer, R., Die traumatischen Luxationen. — Neue Dtsch. Chir. Bd. 41, Stuttg. 1928. F. Enke.

95. Sonntag, Ein weiterer Fall von operierter Mondbeinverrenkung. — D. Zschr. f. Chir. 1923 Bd. 177, S. 289—290.

96. Speck, W., Luxation der Hand radialwärts mit isolierter Luxation des Kahnbeins vorwärts. — D. Zschr. f. Chir. 1913 Bd. 122, S. 57—66.

97. Sulzberger, Die isolierte Luxation im Karpus. — Fortschr. Rtgstr. 1901 Bd. 5, S. 167—183.

98. Tancredi, G., Contributo alla conoscenza della lussazione perilunare della mano. — Ortop. e Traumatol. Appar. mot. 1931 Bd. 3, S. 138—167 (ref. Zorg. Chir. Bd. 57, S. 73.

99. v. Tempsky, Über die Frakturluxation in der tarnsnaviculo-perilunären Linie. Zbl. f. Chir. 1930 Nr. 32, S. 1991–1992 V. B.

100. Thiem, C., Handbuch der Unfallerkrankungen. — 2. Aufl. Bd. 2, Stuttgart 1910. F. Enke.

101. Thornton, L., Old dislocation of os magnum: open reduction and stabilization. — South. med. J. 1924 Bd. 17, S. 430 bis 434 (ref. Zorg. Chir. Bd. 30, S. 137).

102. Tillmanns, H., Statistische Beiträge zur Lehre von den Luxationen. — Arch. d. Heilk. 1874 Bd. 15, S. 282.

103. Tilmann, Beitrag zur Lehre der Luxation der Handwurzelknochen. — D. Zschr. f. Chir. 1898 Bd. 49, S. 98—104.

104. Uhde, C. W. F., Deutsche Klinik 1850, S. 539 (zit. nach Eigenbrodt).

105. Ujma, A., Über die Endausgänge nichtoperierter Lunatumluxationen. — D. Zschr. f. Chir. 1926 Bd. 196, S. 288—291.

106. Wahlers, Luxation des Multangulum minus. Zbl. f. Chir. 1931 Nr. 42, S. 2626—2629.

107. Weber, C. O., Chirurgische Erfahrungen und Untersuchungen, — Bonn 1859, S. 233 (zit. nach Eigenbrodt).

108. Wendt, Die Reposition des luxierten Os lunatum. — M. m. W. 1904 Nr. 24, S. 1050—1053.

109. Wittek, A., Über die Behandlung der Mondbeinverrenkung. W. kl. W. 1926, Jg. 39, S. 1097—1099.

110. Wolff, R., Über das Röntgenbild der Handwurzel in Hinsicht auf die Luxationsstellungen des Handgelenks. — Mschr. f. Unfallhlkd. 1903 Nr. 7, S. 201—212.

111. Wolff R., Über die Luxationen des Handgelenks. Mschr. f. Unfallhlkd. 1903 Nr. 8, S. 233—243.

Die fremdsprachlichen Auszüge stammen aus dem Institut Dr. Gebhardt-Halle.

B. I. Anatomisch-physiologische Vorbemerkungen.

Mehr vielleicht noch als bei anderen Krankheitszuständen ist bei Verrenkungen eine genaue Kenntnis der Anatomie und Physiologie Voraussetzung der richtigen Beurteilung und Behandlung. Ganz besonders gilt dies für die Handwurzel, weil sie einen äußerst komplizierten Bau ihrer Knochen und Gelenke aufweist.

Das klassische Lehrbuch der Anatomie von Hyrtl beschreibt das Handgelenk folgendermaßen:

Die erste, sich an die Vorderarmknochen anschließende Abteilung der Hand ist die Handwurzel, Carpus. Sie besteht aus acht kleinen, meist vieleckigen, in zwei Reihen (zu vieren) gruppierten Knochen. Diese kleinen Knochen werden durch kurze und starke Bänder so genau und fest zusammengehalten, daß sie fast ein knöchernes Ganzes zu bilden scheinen, welches jedoch durch ein Minimum möglicher Verschiebbarkeit der einzelnen Handwurzelknochen aneinander eines geringen Grades von Beweglichkeit teilhaftig wird.

1. Die erste oder obere Reihe der Handwurzelknochen wird, wenn man von der Radial- gegen die Ulnarseite zählt, durch das Kahnbein, Mondbein, dreieckige Bein und Erbsenbein zusammengesetzt (os scaphoideum s. naviculare, lunatum, triquetrum, pisiforme). Die zweite oder untere Reihe enthält, in derselben Richtung gezählt, das große und kleine vieleckige Bein (Trapez- und Trapezoidbein), das Kopfbein und das Hakenbein (Os multangulum majus, minus, capitatum, hamatum).

2. Von den Knochen der ersten Reihe werden nur die drei ersten für das Gelenk zwischen Vorderarm und Handwurzel verwendet; der vierte (Erbsenbein) beteiligt sich nicht an diesem Gelenk, weshalb er, genau genommen, nicht die Bedeutung eines Handwurzelknochens hat.

3. Um die Verbindungen der Handwurzelknochen leichter zu übersehen, kann man an jedem derselben sechs Gegenden (nicht mathematische Flächen) annehmen, welche, wenn man sich die Hand licht liegend, sondern herabhängend, und die Hohlhand dem Stamme zugekehrt denkt, in die obere und untere, die Dorsal- und Volargegend, die Radial- und Ulnargegend eingeteilt werden.

4. Die oberen Gegenden der drei ersten Knochen in der oberen Handwurzelreihe sind konvex und überknorpelt. Sie bilden zusammen einen querelliptischen Gelenkskopf, welcher in die Konkavität am unteren Ende der Vorderarmknochen aufgenommen wird. — Die unteren, gleichfalls überknorpelten Gegenden derselben drei Knochen bilden, durch ihre Nebeneinanderlagerung, vom Radial- gegen den Ulnarrand hin, eine annähernd wellenförmig gekrümmte Fläche. Das besonders tiefe Wellental, welches durch die Vertiefung des Os scaphoideum und lunatum gebildet wird, hat zu seinen beiden Seiten schmale Wellenberge, deren äußerer dem Os scaphoideum, deren innerer dem Os triquetrum angehört. Die Dorsalgegend ist mässig konvex, die Volargegend ebenso konkav. Beide sind rauh. Die Überknorpelung der oberen Flächen der drei ersten Knochen dieser Reihe greift etwas auf die Dorsalgegend derselben über. — Die einander zugekehrten Ulnar- und Radialgegenden der drei ersten Handwurzelknochen sind, sowie dieselben Gegenden der vier Knochen der zweiten Handwurzelreihe, teils rauh, zur Anheftung sehr kurzer Zwischenbandmassen, teils aber auch zur wechselseitigen Artikulation mit kleinen Gelenkflächen versehen, als seitliche Fortsetzungen der an den oberen und unteren Gegenden dieser Knochen vorkommenden Überknorpelungen.

5. Die vier Knochen der zweiten Reihe lassen sich unter denselben allgemeinen Gesichtspunkten auffassen, wie jene der ersten Reihe. Die oberen Gegenden derselben bilden, da sie sich an die untere Gegend der ersten Reihe anlagern, eine zu jener umgekehrte Wellenfläche, deren mittlerer hoher Wellenberg vorzugsweise durch den Kopf des Os capitatum und nur teilweise vom Os hamatum erzeugt wird. Das kleine, radialwärts liegende Wellental nimmt die konvexen unteren Flächen des Multangulum majus und minus auf, während das ulnarwärts liegende, dem Os hamatum angehörige Wellental, dem Os triquetrum der ersten Reihe entspricht. Die Überknorpelung des durch das Os capitatum und hamatum gebildeten Gelenkopfes greift etwas auf die Volargegend dieser beiden Knochen über. — Die unteren Gegenden der vier Knochen dieser Reihen stoßen mit den Mittelhandknochen zusammen und bilden eine Reihe von Gelenkflächen, deren erste, für den Mittelhandknochen des Daumens bestimmte, dem Os multangulum majus allein angehört, sattelförmig gehöhlt ist und von den ebenen, unter Winkeln im Zickzack zusammenstoßenden unteren Gelenkflächen der übrigen Knochen dieser Reihe durch eine kleine, nicht überknorpelte, rauhe Zwischenzelle getrennt wird.

Die übrigen Gegenden dieser Knochen verhalten sich wie die gleichnamigen der ersten Handwurzelreihe.

6. Beide Reihen zusammen bilden einen, gegen den Rücken der Hand konvexen, gegen die Hohlhand konkaven Knochenbogen. Der erste und letzte Knochen jeder Reihe wird somit gegen die Hohlhand stark vorspringen und dadurch die sogenannten Eminentiae

carpi erzeugen, welche in zwei Eminentiae radiales und zwei ulnares zerfallen. Die Emin. carpi radial. super. gehört einem Höcker des Kahnbeins, die infer. einem Höcker des großen vielwinkligen Beins an, — die Emin. carpi ulnar. super. wird durch das Erbsenbein, die infer. durch den hakenförmigen Fortsatz des Hakenbeins erzeugt. Von den Eminentiae carpi radiales zu den ulnares geht ein starkes queres Band (Ligamentum carpi transversum), welches die konkave Seite des Bogens in einen Kanal für die Sehnen der Fingerbeuger umwandelt.

Über die Artculatio intercarpea sagt Hyrtl:

Die erste und zweite Handwurzelreihe bilden unter einander die Articulatio intercarpea. Sie sind durch keine eigentlich fibröse Kapsel, wohl aber durch eine Synovialkapsel mit einander vereinigt. Da sich die Überknorpelung der Kontaktflächen je zweier Knochen der Handwurzel auch eine Strecke weit auf die Seitenflächen derselben fortsetzt, sieht man nach Eröffnung der Kapsel Spalten zwischen diesen Knochen. Kurze und straffe Bänder, welche an der Dorsal- und Volarseite der Handwurzel, von der ersten Reihe zur zweiten, gehen, beschränken die Beweglichkeit dieses Gelenkes so sehr, daß nur eine geringe Beuge- und Streckbewegung übrig bleibt, Zuziehung und Abziehung aber ganz ausgeschlossen wird. — Unter den volaren Verstärkungsbändern der Artic. intercarpea übertrifft jenes zwischen dem Erbsenbein und dem Haken des Hakenbeins (Ligam. piso-uncinatum) die übrigen an Stärke. Das Ligam. carpi transversum, welches die Endpunkte der zwei knöchernen Handwurzelbogen mit einander verbindet, geht über die konkave Seite dieses Bogens wie eine Brücke weg und verwandelt sie in einen teils knöchernen, teils ligamentösen Kanal.

Kürzer faßt sich Hoffa in seinem „Lehrbuch der Frakturen und Luxationen", wo er als Einleitung des Kapitels „Luxationen der Handknochen" folgende „anatomisch-physiologische Vorbemerkungen" gibt:

„Die Handwurzelknochen bilden miteinander das Interkarpalgelenk. Das Os capitatum und hamatum bilden sozusagen einen gemeinschaftlichen Gelenkkopf, welcher in eine durch das Os naviculare, lunatum und triquetrum gebildete Gelenkpfanne aufgenommen wird. Die einzelnen Knochen sind dabei selbst durch plane Gelenkflächen und starke Bänder mit einander verbunden und von der gemeinschaftlichen Handgelenkskapsel umschlossen. Sie bilden zusammen ein flaches, mit der Konvexität gegen den Handrücken schauendes Gewölbe, in welchem das Os capitatum die Rolle des Schlußsteines spielt. Äußerlich trifft man das Interkarpalgelenk

unter der die beiden Griffelfortsätze verbindenden Linie. Neben den Sehnen des gemeinschaftlichen Fingerstreckers kann man ulnarwärts die Gelenkspalte zwischen Os triquetrum und Os hamatum, radialwärts die zwischen Os naviculare einerseits und Os capitatum und multangulum minus andererseits und noch weiter nach außen die Gelenklinie zwischen Naviculare und Multangulum majus betasten. Die der Verbindung zwischen Os capitatum und Os lunatum entsprechende Stelle liegt in der Fortsetzung des dritten Mittelhandknochens etwa 1/2 cm unterhalb der Mitte zwischen beiden Griffelfortsätzen. Man kann diese Stelle am besten bei passiven Bewegungen der Hand, besonders bei passiver Beugung dem untersuchenden Finger entgegenführen".

Ähnlich knapp faßt sich Rehn im „Handbuch der praktischen Chirurgie", der als anatomisch-physiologische Vorbemerkungen zur Chirurgie des Handgelenks die nachfolgende Darstellung hat:

„Die zwar fest verbundenen, aber durch zwei Gelenkspalten voneinander getrennten proximalen Handwurzelknochen, welchen das Erbsenbein mit eigener Artikulation vorgelagert ist, artikulieren mit der distalen Handwurzelreihe (großes und kleines Vieleckbein, Kopf- und Hakenbein). Der radiale, dem Kahnbein zum Teil angehörende Abschnitt der proximalen Gelenkfläche (zweites Handgelenk) ist schwach konvex, der ulnare Hauptteil (2/3 desselben), welcher Kahnbein, Mondbein und Dreieckbein umfaßt, stark konkav gestaltet und endet mit einer kurzen konvexen Ausladung. Die Gelenkflächen der distalen, ebenfalls in sich beweglichen Reihe sind umgekehrt gekrümmt, und zwar werden die radiale Aushöhlung durch die beiden Vieleckbeine, die mittlere Konvexität vom Kopf- und Hakenbein gebildet. Letztere stellen den Gelenkkopf dar."

Wie verwickelt aber die Verhältnisse der Anatomie und Mechanik des Handgelenks sind, geht aus der ausführlichen Beschreibung von Fick in seinem Handbuch der Anatomie und Mechanik der Gelenke hervor, wo er (S. 223 bis 274) eine eingehende Darstellung aller Einzelheiten dieser Fragen bezüglich des Handgelenks niedergelegt hat. Man sieht daraus, daß es sich hierbei um einen komplizierten Gegenstand der regelrechten Anatomie und noch mehr pathologischer Verhältnisse handelt, was Lilienfeld in den Satz zusammenfaßt:

„Die Beurteilung der Mechanik des Handgelenks ist deshalb so schwierig, weil wir es dabei nicht allein mit zwei verschiedenen Gelenken, dem Gelenk zwischen Radius und proximaler Reihe

einerseits und zwischen proximaler und distaler Reihe andererseits, sondern auch mit gelenkartigen Verbindungen der einzelnen Knochen untereinander zu tun haben."

II. Allgemeines über Luxationen.

Über den Begriff „Luxation" schreibt Seiffert:

„Die beste und kürzeste Begriffsbestimmung der Luxation in deutschen Worten ist immer noch die der DV 82, des Unterrichtsbuches für Sanitätsmannschaften: Unter Verrenkung versteht man die dauernde Verschiebung zweier oder mehrerer, ein Gelenk bildender Knochen, wobei eine Zerreißung der Gelenkkapsel und u. U. auch der Gelenkbänder stattfindet."

Nach Lexer sind Luxationen „Verletzungen, bei welchen die Gelenkfläche des einen Knochens das entsprechende Lager der anderen durch einen Einriß der Kapsel hindurch verläßt; berühren sich die Gelenkflächen noch teilweise, so ist die Verrenkung eine unvollkommene oder eine Subluxation."

Ferner sagt Lexer: „Für die Bezeichnung der Luxationsform ist nach herrschendem Brauche der peripher liegende Knochen und die Richtung seiner Verlagerung bzw. der Standort des luxierten Gelenkkopfes maßgebend."

Ebenso sagen Billroth—Winiwarter:

„Unter einer Verrenkung (Luxatio) versteht man denjenigen pathologischen Zustand, in welchem die, eine Gelenkverbindung darstellenden Knochenenden entweder vollständig oder zum Teile aus ihrer gegenseitigen Lage und ihrer typischen, physiologischen Anordnung gewichen sind, wobei in der Regel die Gelenkkapsel teilweise zerrissen ist, wenigstens ist das letztere immer der Fall bei den sog. traumatischen Luxationen, d. h. bei denjenigen, welche an gesunden Gelenken infolge einer Gewalteinwirkung entstanden sind. Man unterscheidet nämlich außerdem noch die angeborenen und die spontanen oder pathologischen Luxationen. Die letzteren kommen dadurch zustande, daß sich infolge von allmählicher Usur oder ulzeröser Zerstörung der Gelenkenden oder Gelenkbänder Verschiebungen ausbilden, weil die Gelenkenden

dem Muskelzuge keinen genügenden Widerstand mehr leisten; im eigentlichsten Sinne des Wortes sind diese Verschiebungen keine Luxationen, denn die normalen Gelenkflächen existieren eben nicht mehr und daher kann auch nicht mehr von einer normalen Gelenkmechanik und deren Störung die Rede sein."

III. Geschichtliches.

Die Verrenkungen der Hand wurden im Altertum als nach den verschiedenen Richtungen hin vorkommend beschrieben (Bardenheuer).

Nach Richter hat bereits Celsus 4 verschiedene Arten: die nach vorn und hinten (oder nach der Volar- und Dorsalfläche) und die nach den Seiten (oder nach dem ulnaren und radialen Rand) unterschieden, während Hippokrates (De articulis) bei den beiden Arten der Verrenkung, die er annahm, die Hand entweder mit der einen oder anderen Fläche auf einen Tisch legen, die Ausdehnung durch Ziehen an den Fingern und am Vorderarm machen und die Hervorragung mit der Handfläche oder Ferse zurückdrücken ließ. Auch Celsus habe dies Verfahren beschrieben.

Die Schriftsteller des Altertums und des Mittelalters sind alle dieser Einteilung gefolgt, die bis zum Anfang des 19 Jahrhunderts die maßgebende blieb. Dabei sind, wie Hirsch sagt, „gewiß viele falsche Diagnosen unterlaufen", zumal da auch alle Radiusfrakturen loco classico als Verrenkungen der Hand angesprochen wurden (Sommer).

Erst Dupuytren hat um 1830 in Frankreich, Colles 1814 in England auf das Unterschiedliche beider Verletzungsformen hingewiesen, worauf man in den gegenteiligen Fehler verfiel und die traumatischen Luxationen überhaupt leugnete. Dupuytren hielt sogar alle Beobachtungen von Handgelenksluxationen für verkannte Frakturen des unteren Radiusendes; er erklärte die Unmöglichkeit des Eintrittes einer Luxation hauptsächlich durch die große Verstärkung, welche die Sehnen am Dorsum bzw. an der Vola dem Handgelenk bei der übermäßigen volaren bzw. dorsalen Flexion verliehen. Er hat mit zwei Chirurgen, Pelletan und Majorlin, an der Leiche gestanden, wo seine und die Ansicht des jeweiligen anderen Chirurgen über die Natur der Verletzung differierten und

jedesmal entschied die Sektion zugunsten von Dupuytrens Diagnose. (Bardenheuer). Malgaigne war nach Sommer der erste, der gegen diese radikale Anschauung vorging und die Möglichkeit einer Luxation durch eine Sektion sicherstellen konnte (Voillemier 1839).

Seitdem ist die Lehre von den Verrenkungen der Hand besser ausgebaut und sie umfaßt nach der Einteilung von Wolff (b) als „Luxationen, welche sich am eigentlichen Handgelenk, d. h. distal von der Gelenkfläche des Radius und des Discus articularis (Membrana triangularis) ereignen", folgende Gruppen:

1. „die Luxationen im Radiokarpalgelenk, bei denen der Carpus intakt und die Hand im Ganzen luxiert ist,
2. die Luxationen im Interkarpalgelenk, die luxations médiocarpiennes der Franzosen, oder die Luxationen der zweiten Handwurzelreihe, wie sie Bardenheuer nennt und
3. die isolierten Luxationen einzelner Karpalknochen."

Aber noch lange Zeit hindurch fehlte es an einem feineren Verständnis der Handwurzelverletzungen, weil man sie nur von der Klinik und der Anatomie (sei es des Obduktions- oder des Operationspräparates) her kannte, nicht aber nach ihrem Bewegungsmechanismus während des Zustandekommens selbst. Erst die Röntgenstrahlen haben Licht auch in dieses Dunkel gebracht. In diesem Sinne sagt Hirsch: „Seit Beginn der Röntgenära hat sich auch in der Lehre von den Luxationen der Hand ein großer Wandel vollzogen; wir müssen uns nun nicht mehr bloß auf die seltenen Obduktionsbefunde, die seltenen, offenen, komplizierten Verletzungen und die Operationsbefunde stützen, wir können jetzt vielmehr, dank den Röntgenstrahlen, das ganze Verletzungsmaterial verwerten".

Und van Eden meint sogar: „Vor der praktischen Benutzung der Röntgenstrahlen bildeten die Verletzungen der Handwurzelknochen ein verschlossenes Buch." Er sagt weiter: „Jetzt ist das Buch eröffnet. Aber es zeigt sich, daß es nicht so ganz leicht ist, das Buch zu lesen und zu verstehen. Der Druck verschiedener Seiten läßt an Deutlichkeit zu wünschen übrig, und die benutzte Sprache und Stil sind bei dem ersten Anblick nicht für Jedermann verständlich." Er führt das dahin aus, daß ausreichende anatomische Kenntnis der Handwurzelknochen und ihrer gegenseitigen Lage

unbedingt notwendig ist, daß diese Kenntnis aber nicht so leicht erworben werde und bald verfließen könne. Ferner kämen nicht so selten Irrtümer bei der Benennung gefundener Abweichungen vor, und endlich müsse man bei der Benutzung ausländischer Literatur Vorsicht beobachten; so sei schon vor vielen Jahren davor gewarnt worden, daß das Capitatum, von den Engländern Os magnum genannt, in deutscher Übersetzung als Os multangulum majus bezeichnet werde; denselben Fehler hat van Eden bei der Anführung französischer Schriften, welche über das „grand os" (ebenfalls Capitatum) handelten.

Im einzelnen weist van Eden auf Folgendes hin:

Die meist übliche Weise der Aufnahme ist die dorsovolare. In der Regel sind hierauf die einzelnen Knochen jeder für sich leicht zu unterscheiden. Nur liegen die Schatten von Triquetrum und Pisiforme und von den beiden Multanguli ganz oder teilweise übereinander. Noch schwieriger ist ein Profilbild zu lesen. Es gelingt ziemlich leicht, die Umrisse der Gelenkenden von Radius und Ulna, des Lunatum, des Capitatum, den distalen Teil des Naviculare, des Pisoforme, einen Teil des Multangulum majus mit dem proximalen Teile des Metakarpus I herauszufinden, aber sogar nach langer Übung ist es schwer oder gar unmöglich, die übrigen Handwurzelknochen und die Grundgelenke der Metakarpalia II bis V abzugrenzen, viel weniger Abweichungen dieser Teile mit Sicherheit festzustellen.

Die Schwierigkeit wird noch größer durch die sehr wechselnde Gestalt der Karpalknochen. Außerdem muß man mit den nicht allzu selten vorkommenden akzessorischen Knochen rechnen, welche manchmal nicht ganz verknöchert, sondern knorplig geblieben sind, deshalb keinen Schatten auf der Platte geben und den Eindruck eines Spaltes hervorrufen. Der wichtigste und meist vorkommende ist das Os centrale an dem Orte, wo Naviculare, Capitatum und Multangulum minus zusammenkommen; man sieht dort einen auffallend großen Raum oder eine Aushöhlung im Capitatum.

Am leichtesten zu beurteilen ist das Lunatum, am schwierigsten das Navikulare.

IV. Die Luxationen der zweiten Reihe der Handwurzelknochen.

Die Bereicherung der Lehre von den Handwurzelverletzungen durch die Röntgenstrahlen besteht in zwei Punkten.

Einmal hat sich, wie Hirsch ausführt, gezeigt, daß manche Verletzungen immer in derselben Art wiederkehren, besonders

häufig sind, daß ihr Mechanismus ganz bestimmten physikalischen Gesetzen unterworfen ist, kurz, daß es sich um typische Verletzungen handelt. Andere wieder entstehen und finden sich regellos, man weiß nichts über ihre Entstehungsweise, ihren Mechanismus, sie sind selten, atypische Verletzungen.

Zu den atypischen Verletzungen gehören u. a. die Luxationen der zweiten Handwurzelreihe, d. h. die Verrenkungen im Interkarpalgelenk und die isolierten Verrenkungen der einzelnen Knochen der distalen Handwurzelreihe, während typische Verletzungen sind:

A. Die Fraktur des Os naviculare;
B. die Luxation des Os lunatum, und
C. die Kombination von Fraktur des Os naviculare und Luxation des Os lunatum.

Die Fraktur des Os naviculare ist die häufigste Verletzung des Handgelenks, die Luxation des Os lunatum die zweithäufigste. Sie kommt entweder allein vor, oder in Verbindung mit anderen Verletzungen, so mit Fraktur oder Luxation des Os naviculare und Fraktur des Proc. styloideus des Radius und der Ulna.

Während man früher der Ansicht war, daß es sich bei der Verrenkung des Mondbeins wirklich nur um eine Aussprengung dieses Knochens aus seinen Verbindungen, also um eine Luxation eines einzelnen Karpalknochens — bei sonst unverändertem Handgelenk — handle, weiß man heute, daß bei der Luxation des Os lunatum eine wirkliche Verrenkung der Hand mit einer vom Ulnarrand bis zum Radialrand ziehenden Luxationslinie vorhanden ist. Dies ist das zweite Ergebnis der durch die Röntgenstrahlen geförderten Lehre von den Handwurzelverletzungen, das, wie aus den nachfolgenden Ausführungen hervorgeht, es erforderlich macht, die Luxation des Os lunatum in das vorliegende Thema einzubeziehen. Es ist letzteres deshalb — unter Berücksichtigung der durch diese Erkentnisse modifizierten Benennungen — einzuteilen in

1. Perilunäre Dorsalluxation der Hand
   a) ohne Komplikation
   b) mit Bruch des Os naviculare (interkarpale Luxationsfraktur)
2. Luxatio intercarpalis
3. Isolierte Verrenkungen von Knochen der zweiten Karpalreihe.

1 a. Perilunäre Dorsalluxation der Hand.

Es war Lilienfeld, der zuerst (1905) auf Grund eines genauen Studiums des Röntgenbildes betonte, daß in den meisten Fällen das Lunatum gegen den Radius garnicht luxiert ist, sondern daß vielmehr das Capitatum mit der ganzen distalen Reihe der Karpalknochen gegen das Lunatum und den Radius dorsal verschoben; eine Luxation solle doch stets nach dem distalen, nicht nach dem proximalen Knochen benannt werden, und überdies stelle das Mondbein mit seiner Cavitas semilunaris die Pfanne, und das Capitatum den Kopf dar. Lilienfeld schlug daher vor, solche Fälle nicht wie bisher als volare Luxation des Lunatum, sondern als dorsale Luxation des Capitatum zu klassifizieren. Seine auf Grund von 5 Fällen und ihrer Röntgenbilder, sowie von Leichenversuchen aufgestellten Schlußsätze sind:

„Die sogenannte Luxatio ossis lunati volaris ist eine Luxatio ossis capitati dorsalis.

Die Verlagerung des Lunatum ist fast stets mit einer Drehung verknüpft und wird durch den nachdrängenden Kopf des Capitatum bewirkt.

Die Luxation findet statt bei dorsalflektierter, ulnarabduzierter Hand und senkrecht zur Angriffsrichtung gehaltenem Vorderarm.

Die Diagnose ist schon vor der Röntgenaufnahme zu stellen.

Die Komplikation mit Bruch des proximalen Skaphoidendes ist prognostisch ungünstig in Bezug auf Funktion der Hand. Sie kommt ebenso zustande wie die Luxation der Hand und ist auch eine typische Verletzung."

Damit war Lilienfeld der Wahrheit nahe gekommen, ohne sie jedoch zu erreichen. Denn es ist nach Hirsch richtig, daß das Os lunatum primär wenigstens garnicht luxiert ist, sondern das Capitatum; aber das letztere zieht bei der Luxation nicht nur, wie Lilienfeld meint, die distale Karpalreihe mit, sondern alle anderen Knochen des Karpus, also auch das Triquetrum und Naviculare; nur das Lunatum bleibt in normaler Lage, d. h. in Verbindung mit dem Radius.

Kienböck hat (1910) in einer wichtigen Arbeit klargelegt, daß es sich stets um eine dorsale Luxation der Hand mit Zurückbleiben des Lunatum an seiner Stelle handelt. Die das Handgelenk von innen nach außen durchziehende Linie, in welcher im Moment des Traumas die Knickung der Extremität und Luxation der Hand erfolgt, also die Luxations- oder Trennungslinie hat demnach einen eigentümlichen Verlauf, sie zieht nicht einfach durch das Radiokarpalgelenk, sondern im Bogen um das Lunatum, so daß sie distal an Naviculare, Capitatum, Hamatum und Triquetrum grenzt. Diese Knochen bezeichnet Kienböck als „perilunäre Reihe" der Karpalknochen. Es erfolgt also die Luxation in einer Linie, die verläuft

zwischen Radius und Naviculare,
„ Lunatum und Naviculare,
„ Lunatum und Capitatum,
„ Lunatum und Hamatum,
„ Lunatum und Triquetrum,
„ Ulna, bzw. Discus articularis und Triquetrum.

Kienböck schlug daher für diese Verletzung die Bezeichnung „dorsale Luxation der Hand in der perilunären Luxationslinie" oder kurz: „perilunäre Dorsalluxation der Hand" vor.

Der eigentümliche Verlauf der Luxationslinie und der typische Charakter dieser Verletzung erklärt sich nach Hirsch vor allem aus der Form und der Lage des Mondbeines im Verhältnisse zu seinen Nachbarn, sowie aus der Lage und Festigkeit der folgenden volaren Bändergruppe: Ligamentum piso-hamatum,
„ multangulo-naviculare,
„ tranversum carpi,

welch letzteres in der Vola manus die beiden zuerst genannten Bänder miteinander verknüpft. Durch diesen festen Bandapparat sind sämtliche „perilunären" Knochen zu einem Ganzen verbunden, das sich gegen das Lunatum luxiert. Die Ligamenta intercarpea, die das Lunatum mit den perilunären Knochen verbinden, sind schwach und reißen leicht ein, so daß das Lunatum nicht mitgeht. Daß das Lunatum in Verbindung mit dem Radius bleibt, ist der Festigkeit des Ligamentum radio-carpeum, und zwar seinem zum Lunatum ziehenden Hauptanteil zuzuschreiben.

Die bisher beschriebene Form der Luxation stellt die erste Phase der Verletzung dar. Es gibt noch eine zweite Phase, die dadurch charakterisiert ist, daß das Lunatum sekundär

ebenfalls seinen Platz verläßt, und zwar deswegen, weil das Capitatum bzw. überhaupt die ganze perilunäre Reihe der Karpalknochen einen Druck auf das Lunatum ausüben und es volarwärts hinausdrängen. Das Lunatum führt dabei eine Rotationsbewegung um das stets erhaltene Ligam. radio-lunare volare aus, und zwar so, daß seine konkave Fläche, die ursprünglich distal gerichtet ist, sich volarwärts, ja sogar proximalwärts dreht. Dadurch, daß nach der Dislokation des Lunatum wieder Platz geworden ist, kann jetzt die ursprüngliche perilunäre Dorsalluxation der Hand wieder zurückgehen. Diese zweite Phase bezeichnet man als perilunäre Dorsalluxation der Hand mit sekundärer Dislokation des Lunatum.

Häufigkeit. Wie bereits oben erwähnt, ist die Luxation des Os lunatum bzw. der perilunären Dorsalluxation der Hand die zweithäufigste Verletzung des Karpus. Zahlenangaben haben wenig Sinn, da nur wenig exakte Angaben hierüber vorliegen. Die Mehrzahl der Mitteilungen betrifft nur Kasuistik und man beobachtet dabei, wie Schnek (c) meint, dieselben Erscheinungen wie bei der häufigsten Handwurzelverletzung, der Naviculare-fraktur, daß nämlich den daran interessierten Chirurgen das Material reichlicher zuzufließen scheint; in Wirklichkeit handele es sich aber nur um die Erkennung sonst übersehener Fälle bei entsprechender Aufmerksamkeit. Schnek spricht von „einigen Hunderten" bekannten Fällen (im Jahre 1930), während Hirsch 1914 folgende Angaben macht: Es hat zusammengestellt

Eigenbrodt	im Jahre 1901 . .	20 Fälle
Gross	im Jahre 1903 . .	33 „
Poulsen (einschl. mit Frakturen kompl. Fälle)	1904 . .	53 „
Delbet		129 „

Schnek gibt als Verhältniszahl der Lunatumluxation zur Navikularefraktur folgende Ziffern: nach

Hirsch . . .	1 : 15
Lilienfeld . .	5 : 18
Blumer . . .	1 : 48
Schnek . . .	1 : 6

Hirsch stellt die Behauptung auf, daß, wie auch beim Kahnbeinbruch, die schwer arbeitende Bevölkerung das Hauptkontingent stelle; namentlich das Baugewerbe sei begünstigt; die

Verletzten gehören fast alle dem männlichen Geschlecht an und stünden im kräftigsten Mannesalter (20—40 Jahre); bei Kindern und Greisen sei die Verletzung nie beobachtet worden (bei Kindern trete wegen der noch unvollkommenen Verknöcherung, bei Greisen infolge der Rarefikation des Knochengewebes viel eher eine Verletzung des Radius auf). Demgegenüber ist nach Schnek (c) ein Überwiegen der schwerarbeitenden Klasse keineswegs erwiesen; die Verrenkung trete bei jedem Individuum ein, bei dem die Voraussetzung zu einer Luxation gegeben sei; da die Verletzung hauptsächlich durch Sturz zustandekomme, könne sie bei jedem Menschen auftreten, der einen Sturz erleidet; nur bei Jugendlichen, die überhaupt seltener Luxationen aufwiesen, trete vikariierend die Epiphysenlösung am distalen Radiusende auf, bei Greisen führe das gleiche Trauma häufig zur klassischen Radiusfraktur.

Aetiologie. Zum Zustandekommen der perilunären Dorsalluxation ist stets eine sehr heftige, große und schwere Gewalteinwirkung auf das Handgelenk erforderlich (Fall aus größer Höhe, Verschüttung usw.), wobei die Hand in extremer Dorsalflexion steht; es muß dabei nicht immer Vorderarm und Hand der bewegte Teil sein, es kann auch ein Schlag auf die Hand bei fixiertem Vorderarm die Luxation herbeiführen. Neben der indirekten Einwirkung des Traumas kann die Luxation auch durch eine direkte Gewalt entstehen, so z. B. durch Rückschlag der Kurbel eines Motorwagens (typische Chaffeurverletzung).

Dieser Ansicht von Hirsch schließen sich auch Adams (1925) und Sommer (1928) an. Schnek (1930) dagegen behauptet, daß die perilunäre Luxation, in der überwiegenden Mehrzahl der Fälle durch Sturz entstehend, und zwar sowohl auf die nach vorne als auch auf die nach hinten ausgestreckte Hand, nicht nur bei Dorsalflexion, sondern, wenn auch seltener, auch bei Volarflexion im Handgelenk entstehe. Auch sei es nicht richtig, daß die Gewalteinwirkung eine sehr große, heftige oder schwere sein müsse, man beobachte das Zustandekommen der Luxation ebenso bei Fall von einem Schemel wie bei einfachem Ausgleiten. Das Wesentliche scheine eher eine rasche Gewalteinwirkung, verbunden mit einer gewissen Stauchung in der Vorderarmlängsachse, zu sein; dabei würden die Bänder wie angespannte Fäden glatt durchrissen. Die Gewalt sei ferner ausschließlich eine indirekte; auch beim Kurbelrückschlag, der als nächstwichtigste Entstehungsursache neben dem

Sturz in Frage komme, handele es sich um eine indirekte Einwirkung; der ganze Vorgang stelle gewissermaßen eine Umkehrung der Bewegung beim Fall vor; besonders deutlich sei hier die plötzliche Einwirkung und die stauchende Komponente zu erkennen.

Entstehungsmechanismus. Die Ansichten über den Entstehungsmechanismus sind sehr widersprechend; sie stützen sich zum Teil auf die Analyse des Herganges der Verletzung, zum Teil auf experimentelle Studien.

Die letzteren verliefen in der Mehrzahl der Fälle negativ, so die von Tillmanns (1874), der es damit erklärte, daß „die elastische Spannung der lebendigen Teile", welche bei Leichenexperimenten fehlt, für das Zustandekommen einer isolierten Luxation eines kleinen Knochens notwendig sei. Auch Hönigschmidt (1878) gelang es bei zahlreichen Leichenversuchen nicht, das Os lunatum vom Radius loszureißen, weder bei Dorsalhyperflexion noch bei forzierter volarradialer oder ulnarer Flexion, so daß er meint, man könne fast geneigt sein, mit Dupuytren die Möglichkeit der Luxationen überhaupt zu verneinen, wenn deren Vorkommen nicht durch sorgfältige klinische Beobachtungen und vor allem durch Sektionsbefunde sicher erwiesen wären.

Albertin scheint der erste gewesen zu sein, der ein positives Ergebnis hatte: nach Wegnahme der Sehnen an der Beugeseite des Handgelenks sah er bei jeder forzierten Dorsalflexion das Os lunatum deutlich vorspringen, hatte er vorsichtig vorher die betreffenden Gelenkbänder durchschnitten, so entstand bei jedem seitlichen Druck und bei jeder forzierten Dorsalflexion die volare Luxation des Lunatums. Nach ihm ist die experimentelle Erzeugung der Luxation des Mondbeins auch nur ganz vereinzelten Forschern gelungen, so Delbet, Lilienfeld, Schoch u. a.

Zahlreicher sind die Erklärungsversuche auf Grund der Zergliederung des Herganges der Verletzung. Die Mehrzahl derselben (Quetsch- oder Kirschkerntheorie von Albertin, Zugtheorie von Berger, Druck- oder Stempeltheorie von Eigenbrodt, Höfliger, Potel, Hebelwirkungstheorie von Bialy, Lesser und einige andere ähnliche, wie sie von Hirsch und von Schnek mitgeteilt werden), ist heute verlassen, da sie eine primäre Verschiebung des Os lunatum annehmen, was nicht den Tatsachen entspricht.

Bei den übrigen Anschauungen tritt die von Lilienfeld angebahnte Luxation des Capitatum mit der gesamten perilunären

Knochenreihe — in den Vordergrund. Diese Theorie der dorsalen Luxation des Capitatum wird auch schon sehr lange von Delbet vertreten und findet sich auch in seiner Arbeit vom Jahre 1923. Auf Grund seiner Experimente erklärt Delbet das Zustandekommen der Verletzung folgendermaßen: Zuerst reißt die volare Bandverbindung zwischen Capitatum und Lunatum, wodurch das Gelenk zwischen beiden Knochen volar klafft; die Verbindung zwischen Lunatum und Radius-Ulna hingegen ist stets erhalten; weiterhin zerreißen die Verbindungen des Lunatum mit Naviculare und Triquetrum (oder das Naviculare bricht), und nun kann das Capitatum die Pfanne des Lunatum verlassen und auf dessen Dorsalseite gleiten, wobei es sämtliche perilunäre Knochen mit sich zieht; dorsal ist kein Gelenk eröffnet, auch die Seitenbänder sind intakt. Damit ist die 1. Phase der Luxation erreicht. Das Eintreten der 2. Phase, der Rotation des Lunatum, hängt von einem wichtigen Band ab, nämlich von jenem, das vom dorsalen Horn des Lunatum zum dorsalen Rand der Radiusgelenkfläche zieht; ist es intakt, so ist das Lunatum so gut wie unbeweglich; ist es zerrissen, so genügt der Druck des Capitatum, um die sekundäre Drehung des Lunatum zu bewirken.

Von allen Erklärungsversuchen, nämlich die von Montandon, berücksichtigt auch die Entstehung der perilunären Luxation auch bei Volarflexion; bei Dorsalflexion und Ulnarabduktion kommt es durch Druckwirkung unter Erhaltung des Lig. radio-lunatum zu einer Dorsalluxation des Capitatum; bei Volarhyperflexion wird die Luxation des Capitatum durch das drehende Moment der einwirkenden Gewalt erzeugt.

Zusammenfassend zieht Schnek aus den verschiedenen Theorien das Ergebnis, daß zum Zustandekommen der Luxation nicht nur eine Abweichung von der Streckstellung im Sinne einer Volar- oder Dorsalflexion und eine Längsstauchung notwendig, sondern auch der dem Vorderarm mitgeteilte Bewegungsimpuls, der parallel zur Aufschlagsfläche wirksam ist. Darauf stützt sich auch die eigene Erklärung von Schnek, der ebenfalls eine Möglichkeit der Entstehung bei Volarflexion annimmt, wie dies auch Jaroschy-Gregora tun (s. u. S. 38).

Als typisch für die Handwurzelverletzungen bezeichnet Schnek die „Konsolenform" des Radius: die distale Gelenkfläche zeigt eine stärkere volare Neigung und der Radius springt am volar-distalen

Ende stärker vor. Diese Konsolenform des Radius findet sich auch bei der perilunären Luxation; damit einhergehend findet sich gleichzeitig eine gegenüber dem Normalen etwas veränderte Stellung der ganzen Handwurzel; bei dieser schon physiologisch gesteigerten Dorsalflexion wird der Grad der maximalen Streckung und daher auch Überstreckung früher erreicht; ferner ragt beim Konsolenradius die dorsale Lippe stark vor, so daß eine stärkere Keilwirkung zwischen Capitatum und Lunatum vorhanden ist; schließlich gleitet das Lunatum auf der stärker geneigten Radiusfläche leichter nach der Volarseite ab.

Schnek's Erklärung ist folgende:

a) Entstehungsmechanismus bei Dorsalflexion. Die Luxation entsteht hier dadurch, daß bei Fall nach hinten der Stoß durch die aufgestützte Hand aufgefangen wird. Es kommt dabei nicht nur zur maximalen Überstreckung, sondern auch zu einer Distraktion im Handgelenk und zwar so, daß die Mittelhand den Boden früher berührt und also fixiert ist, während sich der Vorderarm noch in Bewegung befindet. 1. Phase: Überstreckung im Radiokarpal- und Interkarpalgelenk. Das Capitatum stemmt sich gegen den dorsalen Radiusgelenksrand, so daß es hier oder am Kopfbein zu kleineren Absprengungen kommt; gleichzeitig reißt die volare Bandverbindung zwischen Lunatum und Capitatum, so daß der dazwischen liegende Gelenkspalt klafft; da die Mittelhand bereits fixiert ist, während die funktionelle Einheit des Radius und des Lunatum sich noch in Bewegung befindet, entsteht eine Distraktion im Interkarpalgelenk; die hemmende Wirkung der Seitenbänder fällt infolge der starken Beugung des Radiokarpalgelenkes weg. 2. Phase: Infolge der Stauchung in der Längsachse des Vorderarms durch den senkrechten Fall wird der dorsal erhöhte Radiusgelenksrand wie ein Keil zwischen Kopfbeinkopf und Mondbein vorgetrieben, die dorsalen Bandverbindungen zerstörend; der senkrecht dazu wirkende Bewegungsimpuls erzeugt eine maximale Distraktion im Interkarpalgelenk; die Ligamenta collateralia werden auf das äußerste gespannt und können einreißen. 3. Phase: Nach Aufhören der Gewalteinwirkung nähern die sich elastisch verkürzenden Seitenbänder die Handwurzel wieder dem Vorderarm, jedoch tritt das Kopfbein hinter das Mondbein, die Luxation ist vollendet

b) Entstehungsmechanismus bei Volarflexion. Die Luxation entsteht hier dadurch, daß bei Sturz nach vorne während rascher

Bewegung der Stoß bei gebeugtem Handgelenk mit den Köpfchen der aufgestützten Mittelhandknochen aufgefangen wird; hier handelt es sich weniger um Distraktion als um ein paralleles Abgleiten in der resultierenden der beiden wirksamen Bewegungen — Stauchung und Scherung. 1. Phase: Bei rascher Volarflexion reißt das vom Radius zum Lunatum führende dorsale Band entweder in der Kontinuität oder an einem der beiden Ansatzpunkte, eventuell unter Mitnahme eines Knochensplitters; der Kopf des Capitatum drängt gegen das Hinterhorn, wobei die Bandverbindung zwischen Capitatum und Lunatum sowohl an der Dorsal- als auch an der Volarseite zerreißt; gleichzeitig kann, wie es häufig der Fall ist, das Hinterhorn glatt abgebrochen werden; das Capitatum befindet sich jetzt dem Lunatum gegenüber in Subluxationsstellung. 2. Phase: Bei weiter wirkender Gewalt gleitet mit zunehmender Beugung im Interkarpalgelenk das Kopfbein, das außerdem durch Anstemmen an das Vorderhorn abgehebelt wird, dorsal-zentralwärts über das Mondbein hinaus. 3. Phase: Nach Aufhören der Gewalteinwirkung nähern die sich verkürzenden Seitenbänder die Mittelhand dem Vorderarm, wobei das Lunatum beugewärts abgedrängt und rotiert wird; die Luxation ist damit vollendet.

Ettore bemängelt an den Ausführungen von Schnek, daß derselbe nicht die verschiedenen Formen des Mondbeins berücksichtige. Auf Grund von anatomischen Studien unterscheidet Ettore 3 verschiedene Typen der Tiefe des Halbmondes der konkaven Gelenkfläche des Lunatum:

I. Gruppe: breiter Halbmond 16 % der Fälle,
II. „ mittlerer „ 74 % „ „
III. „ schmaler „ 10 % „ „

Bei schwächlichen Menschen und bei Frauen ist die Weite der konkaven Gelenkfläche des Lunatum, d. h. sein Biegungsradius, viel geringer als bei anderen Individuen; als Folge davon sind die Hörner viel ausgesprochener und bilden eine tiefere Gelenknische für den Kopf des Capitatum; daher das häufige Vorkommen der Verletzung bei kräftigen Männern im jugendlichen Alter.

Eine zweite anatomische Besonderheit besteht nach Ettore in der besonderen Fazette für das Hamatum; diese Gelenkfläche kann fehlen oder ziemlich stark ausgeprägt und nach distal-ulnar orientiert sein.

Symptome. Man muß unterscheiden zwischen der 1. Phase der Verletzung und der 2. Dies tritt zunächst hervor bei der für

jede Form charakteristische Deformation der Hand. Für die erste Form ist charakteristisch die Gabelrückenstellung der Hand (Déformation en dos de fourchette" der Franzosen), d. h. eine bajonettartige Form der Hand, ähnlich der Stellung bei Radiusfraktur, nur weniger langgestreckt und weiter distal gelegen; die dorsale Vorragung ist bedingt durch den mit Ausnahme des Lunatum dorsal luxierten Karpus. Bei der zweiten Form sieht man einen deutlichen volaren Knochenvorsprung, der fast im ganzen zwischen den beiden queren, parallelen Hautfalten der volaren Handwurzelseite gelegen ist (und zwar einwärts von der Sehne des Musc. palmaris brevis) und der um so deutlicher sichtbar wird, je größer die Rotation des Lunatums ist (Hirsch).

Im übrigen teilt Hirsch die Erscheinungen in drei Gruppen:

1. Solche, die sich auf das Skelett der Hand beziehen: Am konstantesten ist die Verkürzung des Karpus, d. h. die Verkleinerung der Höhe der Handwurzel: gering (wenige Millimeter), wenn das Lunatum am Platze bleibt, 1 cm und mehr, wenn das Lunatum seinen Platz verlassen hat. Ein weiteres wichtiges Symptom ist die Zunahme des anteroposterioren Durchmessers der Handwurzel, also eine deutliche Verdickung desselben; letztere ist bedingt durch einen dorsalen Vorsprung, wenn das Lunatum am Platze bleibt, durch einen volaren Vorsprung in der 2. Phase.

2. Funktionsstörungen der Hand und Finger: Die Hand ist in halber Dorsalflexion fixiert, mit halbflektierten und fast unbeweglichen Fingern (Krallenstellung); an der Hand ist die Volarflexion sowohl aktiv als passiv unmöglich, die Dorsalflexion aber in geringem Maße ausführbar und schmerzhaft; die Finger sind halbflektiert, es ist unmöglich, dieselben ganz zu strecken oder weiter zu beugen.

3. Nervöse Störungen, bedingt durch die Kompression von Nerven durch das dislozierte Lunatum, in der Sphäre des N. medianus oder ulnaris (Herabsetzung der Sensibilität, Zyanose, Parästhesien usw.) kommen erst in der 2. Phase vor.

Diese Schilderung von Hirsch findet sich auch in den anderen monographischen Arbeiten über das Thema (Schnek, Sommer) und in vielen Einzelarbeiten, wie dies auch in Bezug auf sonstige Kapitel der Diagnostik, Behandlung usw. der Fall ist.

Diagnose. Die Diagnose wird gestellt aus

1. der Anamnese: nach Schnek bietet die Schilderung des Unfallherganges, soweit sie überhaupt genau möglich ist, wenig Anhaltspunkte. Praktisch kommt als Trauma nur Sturz und Kurbelrückschlag in Frage, jedoch entstehen dadurch weitaus häufiger Radius- und Naviculare frakturen. Im Gegensatz zu Hirsch betont Schnek, daß die Gewalteinwirkung keine schwere zu sein braucht; wichtig ist nach letzterem Autor die Tatsache der sich sofort an das Unfallereignis anschließenden Funktionsstörung.

2. der kritischen Verwertung der Symptome. Dabei muß man nach Hirsch zunächst eine negative Phase einhalten, d. h. man muß die verschiedenen Frakturen des unteren Radiusendes ausschließen, man wird also finden, daß

a) die Lage der Proc. styloidei unverändert ist;
b) die Schwellung und die wahrnehmbare Deformation überhaupt distal von der Linea bistyloidea sitzt.

Nach Schnek ist diese Einhaltung einer negativen Phase zweckmäßig, wird sich aber nicht immer erfolgreich zeigen.

Die positive Phase der Diagnose hat namentlich die Kardinalsymptome zu berücksichtigen. Diese sind

a) die Verkürzung des Karpus,
b) die Vergrößerung des anteroposterioren Durchmessers,
c) die pathognomonische Stellung der Hand.

Die Differentialdiagnose der beiden Phasen der Luxation läßt sich nach Delbet nach folgendem Schema machen:

Einfache Luxation:

Gabelrückenstellung der Hand,
Vorsprung am Dorsum der Hand, dem Os capitatum entsprechend,
Wenig nervöse Störungen.

Luxation mit sekundärer Dislokation des Lunatum:

Keine Gabelrückenstellung,
Kein Knochenvorsprung am Dorsum,
Knochenvorsprung in der Vola,
Starke Verkürzung des Karpus,
Heftige nervöse Störungen.

3. dem Röntgenbild. Die Wichtigkeit desselben wird von allen Autoren betont. Hirsch äußert die Ansicht, daß es imstande sei, „alle Zweifel zu beheben und die Diagnose zu sichern". Daß die Deutung des Röntgenbildes oft zum mindesten mit Schwierig-

keiten verbunden ist, geht aus den auf S. 15 u. 16 wiedergegebenen Sätzen von van Eden hervor, der außerdem betont, daß in einigen Fällen doch Unsicherheit bestehen bleiben wird, auch wenn man nicht versäumt hat, zugleich auch Aufnahmen der gesunden Hand anzufertigen. Bisweilen bringe dann ein in schiefer Richtung angefertigtes Bild Aufklärung. Schließlich könne in schwierigen Fällen noch die stereoskopische Röntgenoskopie herangezogen werden.

Auch Jaroschy-Gregora heben die Notwendigkeit der Röntgenaufnahme hervor und sprechen dabei das Ergebnis ihrer Erfahrungen dahin aus, daß die perilunäre Dorsalluxation auch oft übersehen wird, sogar trotz Röntgenaufnahme, geschweige denn, wenn eine solche unterblieben ist. Besonders leicht könne die Luxation übersehen werden, wenn man nur eine dorsovolare Aufnahme macht; in frischen Fällen sei wegen der starken Schwellung die Diagnose ohne Röntgenbild überhaupt nicht zu machen.

Die frühzeitige Diagnose ist deswegen so wichtig, weil von ihr die Therapie abhängt.

Behandlung. Wie für jede andere Luxation kann es nur 4 Arten der Behandlung geben:

1. Unblutige Reposition,
2. Blutige Reposition,
3. Reposition nach Exstirpation des Os lunatum,
4. Resektion.

Die Resektion ist im Beginne niemals indiziert und auch in veralteten Fällen nur ausnahmsweise geboten (Hirsch) bzw. überflüssig (Delbet, Sommer).

Methode der Wahl und in frischen Fällen immer erfolgreich ist heute die unblutige Reposition (Schnek). Dies erkennt jetzt auch Delbet an, der früher anderer Ansicht war. Schnek erklärt die früheren Mißerfolge dadurch, daß man die Einrichtung entweder durch reine Bewegungsmanöver im Sinne der Beugung und Streckung oder durch direkten Druck auf das dislozierte Mondbein zu erreichen suchte. Jedes seitliche Röntgenbild zeige aber, wo die Ursache des Fehlschlages zu finden sei. Durch die Verkürzung der Gelenkseitenbänder ist das Capitatum der Radiusgelenkfläche genähert und mit dem Lunatum sozusagen verhakt. Das Zurückbringen des Kopfbeinkopfes in die Pfanne des Mondbeins ist nur möglich, wenn zuerst durch genügenden Längszug der zur Aufnahme des Lunatum bestimmte

Raum entfaltet und das Capitatum soweit vom Radius abgezogen wird, daß seine gewölbte Fläche über das vorragende Horn des Lunatum zurückschlüpfen kann. Bei allen erfolgreich gelungenen Repositionen ist diese notwendige Distraktion angewandt worden.

Die blutige Reposition ist nach Hirsch nur in ganz frischen Fällen möglich, d. h. nach Schnek in solchen, bei denen das Lunatum doch schon sekundär, wenn auch noch nicht allzulange rotiert ist, also nicht in der 1. Phase.

Die Exstirpation des Os lunatum. In der Indikationsstellung dieses Eingriffes schließt sich Hirsch dem Verfahren von Delbet an, der nur in frischen Fällen und nur bei solchen ohne Rotation des Lunatum einen unblutigen Repositionsversuch macht, doch alles für die Operation vorbereitet, um für den Fall, daß jene mißlingt, sofort zu letzterer schreiten zu können. Schnek erklärt die Exstirpation als verstümmelnden und nicht begründeten Eingriff, der sowohl für die alte wie noch mehr für die frische Verrenkung abzulehnen sei, nur bei alten Fällen mit Medianuskompressionserscheinungen sei sie oft die ultima ratio.

Als Richtschnur für das Vorgehen im allgemeinen empfiehlt Schnek (1931) noch einmal die unblutige Reposition unter kräftiger Distraktion des Capitatum vom Radius, die in frischen Fällen unter Lokalanästhesie manuell, in älteren Fällen mit Schraubenzugapparat gelinge; allenfalls in letzteren Fällen gleichzeitige operative Freilegung.

Auch Clairmont und Schinz befürworten die unblutige Reposition und zwar im Ätherrausch, die in einem Falle vom Übergang der 1. in die 2. Phase der Luxation ebenso wie in anderen 2 Fällen von frischer Lunatumluxation erfolgreich war.

Desgleichen empfiehlt Monnard auf Grund der Akten einer Unfallversicherung die sofortige Reposition als die Methode der Wahl, ferner, wie auch Clairmont und Schinz, kurzdauernde Ruhigstellung (für höchstens 8 Tage), dann heiße Bäder und medikomechanische Übungen. Die Exstirpation des Lunatum sei bei schweren nervösen Störungen indiziert.

Wittek schließt sich den Ausführungen von Clairmont-Schinz ebenfalls an und fügt hinzu, daß, wenn die Reposition in Narkose nicht gelinge, was eintreten könne, wenn zwischen Verletzung und

Repositionsversuch mehrere Tage vergangen sind, die Reposition auf blutigem Wege zu versuchen sei.

Auch Mc. Bridge stellt fest, daß nach 94 Fällen der Literatur die Ergebnisse am besten bei früher unblutiger Einrichtung sind; bei 7 blutigen Repositionen war das Resultat 3 mal gut, 4 mal schlecht. In späten Fällen sei die Exstirpation des Mondbeins der blutigen Einrichtung vorzuziehen.

Tancredi weist nach seinen eigenen Erfahrungen darauf hin, daß es bei der perilunären Dorsalluxation häufig zu Sensibilitätsstörungen im Bereich des N. medianus kommt, daß auch nicht selten eine chronische traumatische Tendovaginitis der Beugesehnen als Folge einer veralteten Luxation beobachtet wird und daß röntgenologisch Verdichtung des luxierten Knochens zu sehen sei, alles Erscheinungen, die unbedingt eine unblutige Reposition der frischen Luxation erfordern.

Rocher und Guérin haben 20 Fälle behandelt, davon 10 unblutig reponiert, 6 blutig reponiert und 4 mal das Mondbein exstirpiert. Auch sie operieren erst, wenn die unblutige Reposition nicht gelungen ist.

Grimault berichtet von 2 Spätfällen, bei denen einmal, weil sämtliche Bänder gerissen waren, die Exstirpation ausgeführt werden mußte; im zweiten Fall gelang aber die blutige Reposition mit gutem funktionellen Endergebnis.

Cadenat empfiehlt für frische Fälle auf Grund anatomischer Studien und von 7 Fällen folgendes Operationsverfahren zur blutigen Reposition: Aufsuchen der kleinen Grube über dem Kopf des Capitatum, Schnitt parallel der Sehne des Ext. indicis, Eröffnung des Gelenks, Zurückbringen der Luxation, ein Verfahren, das für die 1. und für die 2. Phase der Luxation anwendbar ist.

Sontag hat in einem Falle von Übergang der 1. in die 2. Phase die Exstirpation des Lunatum vorgenommen, da die konservative Behandlung in Form von Bädern, Heißluft, Massage natürlich keinen Erfolg brachten.

Die Prognose ist nach dem Gesagten kurz zu erledigen:

Sie hängt von der Frühzeitigkeit der Behandlung und diese wieder von der Rechtzeitigkeit und Richtigkeit der Diagnose ab. Wie Schnek sagt, heilen primär erkannte und frühzeitig unblutig eingerichtete Fälle „ausnahmlos ohne Funktionsstörung und daher ohne Erwerbsbeschränkung auch in der Versicherungspraxis".

Etwas ungünstiger liegen, wie Schnek weiter ausführt, die blutig reponierten Fälle. Die Erfolge der Exstirpation sind verschieden, oft ist die Funktion kurze Zeit nach der Operation gut und die Beschwerden sind gering, im Laufe der Jahre aber können sich doch noch sekundäre Veränderungen im Sinne einer deformierenden Arthritis einstellen. Am allerschlechtesten ist die Vorhersage der unbehandelten und der ausschließlich physikalisch behandelten Fälle.

Thiem erwähnt in seinem „Handbuch der Unfallerkrankungen" die Luxationen der Handwurzel zwar nicht eigens, aber er schreibt, daß bei Verletzungen derselben, die mit erheblicheren Beschwerden einhergehen, die Übergangs- und Schonungsrente nicht zu gering bemessen werden soll. Derselben Ansicht ist Kaufmann.

Immerhin gibt es auch Fälle, die unbehandelt blieben und doch ein gutes funktionelles Ergebnis hatten, wie zwei Beobachtungen von Ujma beweisen.

Zum Schlusse dieses Abschnittes seien außer den bereits erwähnten Fällen noch einige andere bemerkenswerte aus der neueren Kasuistik mitgeteilt:

Montant berichtet über einen Fall (Sturz aus 3 m Höhe auf die ausgestreckte Hand), bei dem der Arzt eine Verstauchung angenommen und 6 Wochen konservativ behandelt hatte. Nach 6 Wochen Röntgenbild, das eine Luxation mit Drehung des Lunatum um 90 0 zeigte. Mit Rücksicht auf die lange Dauer wird von einem Repositionsversuch abgesehen und sofort das Lunatum freigelegt und exstirpiert. Glatter Heilungsverlauf. Nachuntersuchung nach 5 Monaten: Beugung und Streckung im Handgelenk etwas eingeschränkt; bei Bewegungen Knacken im Gelenk; grobe Kraft der lk. Hand etwas herabgesetzt. Atrophie der Vorderarmmuskeln. Keine nervösen Störungen.

Caccia teilt einen Fall von doppelseitiger perilunärer Luxation der 1. Phase mit: 23j. Abeiter fiel auf beide vorgestreckte Hände. Verdickung des Handgelenks, besonders auf dem Handrücken. Der 2. und 3. Finger bleiben bei der Beugung etwas zurück. Das seitliche Röntgenbild zeigt, daß beiderseits das Lunatum den Zusammenhang mit dem Karpus verloren hat, aber noch mit dem Radius in Verbindung steht. Die Handwurzelknochen sind nach h. (oben) über das Lunatum getreten bis zur Berührung mit dem Radius. Durch Bewegungsübungen volle Gebrauchsfähigkeit der Hände erzielt.

Solche gleichmäßigen Luxationen des Lunatum an beiden Händen sind sehr selten. Caccia behauptet, daß über 5 Fälle Berichte vorlägen, aber auch diese seien nicht im strengen Sinne

als gleichmäßig zu bezeichnen, da in dem Falle von de Quervain zugleich eine Fraktur des Kahnbeins bestand und in dem Falle von Frisch (1910) an beiden Händen verschiedene Luxationsformen vorhanden waren. Ferner erwähnt Caccia die Versuche von Delbet, der fand, daß sich eine Luxation des Lunatum an der 2. Hand immer hervorrufen ließ, wenn diese auch an der 1. Hand gelungen war. Es handele sich also offenbar um gleichmäßige Varietäten der Bänderentwicklung, wofür auch der Umstand spreche, daß es sich in dem mitgeteilten Falle um ein geringes Trauma handelte, also um eine anatomische Disposition. Aus der neueren Zeit hat noch Dubs einen Fall von doppelseitiger Lunatumluxation mitgeteilt.

Schnek hat den Nachweis zu erbringen versucht, daß diese Doppelseitigkeit der Ausdruck der von ihm „Konsolenform" des Radius ist, die er, wie S. 23 auseinandergesetzt als typisch für Handwurzelverletzungen überhaupt betrachtet. Daher finde sich nicht nur eine relativ häufige Beidseitigkeit der perilunären Luxation, sondern überhaupt eine stellvertretende Doppelseitigkeit aller typischen Handwurzelverletzungen, so die Kombination von Navikularefraktur auf der einen mit Luxation auf der anderen Seite oder Kombination von perilunärer Luxation mit alter Kahnbeinpseudarthrose auf derselben oder auf der anderen Seite, ferner Mondbeinverrenkung und gleichzeitige kontralaterale Mondbeinekrose. Eine weitere Stütze seiner Theorie sieht Schnek in den Ergebnissen der experimentellen Forschung: Übereinstimmend gäben alle Autoren an, daß sich die perilunäre Luxation nicht typisch erzeugen läßt, sondern nur als Zufallserscheinung hier und da einmal: das wäre dadurch zu erklären, daß es bei Normalindividuen, bei denen eine künstliche Erzeugung einer Schulter- oder Ellenbogenluxation sich keine Schwierigkeiten in den Weg stellen, unter normalen Versuchsbedingungen zu einer Radiusfraktur und anderen Nebenverletzungen kommt, die richtige perilunäre Luxation aber nur dann eintritt, wenn der Versuch zufällig an einer Leiche mit Konsolenradius ausgeführt wird.

Den ebenfalls sehr seltenen Fall einer **volaren** perilunären Luxation, bei der das Lunatum in situ blieb, also der 1. Phase, berichtet (1932) ebenfalls Caccia.

Der Unfall erfolgte mit starker Überstreckung der Hand; die Diagnose wurde erst 5 Monate nach dem Unfall gestellt. Opera-

tion abgelehnt. Faustschluß mit Kraft möglich, keine Nervensymptome, beträchtliche Beschränkung der Beweglichkeit im Handgelenk.

Ein ähnlicher Fall ist der 1920 von Lupi mitgeteilte:

Fall auf die ausgestreckte Hand. Mit Ausnahme des Mondbeines schienen im Röntgenbild alle Handwurzelknochen volar verschoben, das Mondbein dagegen dorsal und radial, außerdem in seiner Breitenachse nach vorn rotiert. Das Kahnbein hatte nur in seinem distalen Teil die Verschiebung der übrigen Handwurzelknochen mitgemacht, der proximale Teil war luxiert. Außerdem bestand noch eine Subluxation beider Würfelbeine und ein Auseinanderweichen von Dreieck- und Erbsenbein. Reposition gelang ohne Schwierigkeiten, 10 Tage Gipsverband, dann medikomechanische Übungen und Massage, nach 2 Monaten arbeitsfähig.

Weitere Fälle von **volarer** perilunärer Luxation sind die von Nicolaysen und von Ujma:

Nicolaysen (1923): 44j. Mann bringt die lk. Hand in eine Heupresse; starke Schwellung. Nach 8 Tagen Röntgenaufnahme: Luxatio perilunaris volaris; außerdem das Os lunatum dorsalwärts aus seiner Lage herausluxiert. Reposition in Narkose. Vollständige Wiederherstellung, nur die Finger blieben einige Zeit steif, das Handgelenk war schon nach kurzer Zeit wieder normal.

Ujma (1926): 42j. Landmann kommt 3 Monate nach dem Trauma der lk. Hand wegen Schwellung des Handgelenkes zur Behandlung. Auf dem Handrücken kirschgroßer Tumor tastbar. Röntgenbild: Das Capitatum liegt näher als normal am Radius, ein rundlicher Schatten deckt den proximalen Teil des Capitatum. Seitliche Aufnahme: deutliche dorsale Luxation des Lunatum, volare Verschiebung der übrigen Karpalia. Funktionsfähigkeit der Hand eingeschränkt. Nach 3tägiger Heißluftbehandlung auf Wunsch entlassen. Nachuntersuchung ergibt nach 1¾ Jahren äußerlich denselben Befund. Röntgenologisch geringe Atrophie des Lunatum; Hand durchaus arbeitsfähig.

Sommer erklärt die Seltenheit der volaren Luxation mit der Gewohnheit, die Hand dorsal zu flektieren, sowie mit der starken volaren Fixation des Os lunatum.

Neben dieser Unterart der perilunären Luxation, neben der volaren perilunären Luxation gibt es noch dorsale Luxationen, bei denen noch andere Verletzungen, namentlich Frakturen, dieselbe komplizieren. Auch diese Fälle sind typisch.

Hirsch zählt als Möglichkeiten solcher Komplikationen auf: Neben der Luxation der Hand ist

a) der Stylus ulnae abgebrochen,
b) der Stylus radii abgebrochen,
c) beide Proc. styloidei sind abgebrochen.

Diese drei Gruppen bezeichnet Kienböck als Frakturluxation in der transstylo-perilunären Trennungslinie.

d) Es ist außerdem das Naviculare gebrochen; dabei bleibt das proximale Stück an normaler Stelle in Verbindung mit dem Lunatum und Radius, das distale Fragment ist mit den anderen Karpalknochen dorsal verschoben: Frakturluxation der Hand in der transnavikulo-perilunären Trennungslinie. Dazu kann noch Fraktur eines oder beider Prozessus styloidei kommen.
Diese Form ist seltener als die reine perilunäre Dorsalluxation. Noch viel seltener ist

e) die Dorsalluxation der Hand mit Zurückbleiben des Lunatum und intaktem Naviculare in loco, also in einer peri-navikulo-lunären Luxationslinie. Diese Form bildet den Übergang zu der Luxation der Hand im Interkarpalgelenk.
Endlich wäre theoretisch noch möglich, ist aber nicht beschrieben worden

f) Dorsalluxation der Hand mit Zurückbleiben des Lunatum und Triquetrum in loco, also in einer peritriquetro-lunären Luxationslinie.

Von allen diesen Formen bedarf, weil die übrigen sehr selten sind bzw. bei ihnen, wenigstens in Bezug auf die Behandlung, die perilunäre Luxation gegenüber den Nebenverletzungen im Vordergrund steht, einer besonderen Besprechung nur die Form d, die im Schrifttum gewöhnlich so bezeichnet wird, wie die Überschrift des nächsten Abschnittes lautet.

1 b. Luxation des Os lunatum (perilunäre Dorsalluxation) mit Fraktur des Navikulare

oder:

Interkarpale Luxationsfraktur.

Im Jahre 1902 machte de Quervain auf Grund eines Falles von beiderseitigem Bruch des Os naviculare sowie gleichzeitiger Luxation des Os lunatum darauf aufmerksam, daß in dieser Kombinationsverletzung eine gewisse Gesetzmäßigkeit zu liegen scheine,

die neben der Lunatumluxation nach Bruch des Naviculare ein Stück des letzteren in typischer Weise disloziere. Er begründete dies damit, daß er sagte, wäre in diesem Falle die Kombination der Verletzungen nur einseitig gewesen, so hätte man dieselbe als Zufälligkeit ansehen können. Er durchforschte deshalb die Literatur nach gleichen Fällen und fand auch noch 6 andere, die meistens unter der Bezeichnung „isolierte Luxation von Handwurzelknochen" gegangen waren.

de Quervain erkannte zugleich auch, daß die heute perilunäre Dorsalluxation genannte Verletzung eigentlich eher als dorsale Luxation des Capitatum zu bezeichnen wäre, sowie ferner, daß das Capitatum nachträglich seine normale Stellung wieder einnimmt, war also, zumal er auch die Möglichkeit einer unvollständigen dorsalen Luxation im Interkarpalgelenk dachte, der Lilienfeld'schen Auffassung sehr nahe gekommen, ohne dieselbe zu kennen.

1903 fügte R. Wolff in seinen beiden Arbeiten noch einige weitere Beobachtungen aus der Literatur und mehrere eigene Fälle hinzu.

1904 brachte Wendt abermals einen Fall, der allerdings zunächst auch nur als einfache Lunatumluxation diagnostiziert worden war und 1908 konnte Schocht, der mit dem inzwischen um 3 weitere Fälle bereicherten Material von de Quervain die bis dahin vorhandene Kasuistik zusammenstellte und die ganze Frage dieser Verletzungen ausführlich bearbeitete, 30 Fälle verwerten. Die Schlußsätze der Schoch'schen Arbeit lauten gekürzt:

Die von de Quervain zuerst scharf abgegrenzte Verletzung des Handgelenks (Kombination von volarer Luxation des Lunatum mit Fraktur des Naviculare und volarer Verschiebung seines proximalen Fragments) erweist sich auch nach den bisherigen Erfahrungen als eine typische Verletzung.

Sie ist neben der isolierten Luxation des Lunatum und der Navicularefraktur die häufigste Karpalverletzung. Man bezeichnet sie am einfachsten als „typische interkarpale Luxationsfraktur".

Ihre Hauptsymptome sind: Schwellung der Handgelenksgegend mit Unmöglichkeit aktiver Handbewegungen und großer Schmerzhaftigkeit bei passiven Versuchen dazu, Verdickung, Verbreiterung und Verkürzung des Karpus, dann die vor dem volaren Radiusrand meist durchtastbare knöcherne Resistenz und die durch

sie bedingten Bewegungsstörungen der Finger und endlich die Erscheinungen von Druck auf den Medianus.

Die Diagnose ergibt sich aus den genannten Erscheinungen und aus dem Röntgenbild.

Der Weg, den die Therapie zu beschreiten hat, ist im großen ganzen folgender: Versuch unblutiger, dann blutiger Reposition; wenn dies nicht gelingt, je nach Umständen, Exstirpation bloß des proximalen Naviculare fragments und Reposition des Lunatum oder Exstirpation des letzteren mitsamt jenem und allfällig Zuschneiden des distalen Naviculare fragments.

Damit ist bereits so ziemlich alles gesagt, was über die interkarpale Luxationsfraktur zu sagen wäre und das Schrifttum über dieselbe bringt auch nicht viel Hinzufügungen, da ja sowohl das Symptomenbild und die Diagnose sowie die Therapie sich nicht viel von denen der perilunären Dorsalluxation unterscheidet.

1909 berichtet Fischer über einen Fall von beiderseitiger Luxationsfraktur, 1910 van Assen über einen einseitigen. In beiden Fällen gelang die unblutige Reposition, die auch Schoch nur in einem einzigen Falle gelungen war, nicht zum Ziele und führte zur operativen Entfernung des Lunatum bzw. auch des Naviculare, während im Falle von Wendt die unblutige Einrichtung von Erfolg begleitet war, wenn auch mit ziemlicher Beschränkung der Dorsalflexion und Abduktion.

1922 konnte Pabst in seiner Dissertation der Schoch'schen Statistik 28 weitere Fälle und einen eigenen aus der Garré'schen Klinik in Bonn, der blutig reponiert wurde und ein gutes funktionelles Ergebnis hatte, hinzufügen.

Aus der neueren Kasuistik ist zu erwähnen ein Fall von Masini (1930):

Zurückschlagen der Anlasserkurbel eines Autos, perilunäre Dorsalfraktur mit Komplikation durch Naviculare fraktur. Reposition in Chloräthylnarkose, Gipsschiene für 12 Tage, dann Heißluft und Massage. Gutes Resultat.

Fall von Delfour (1930):

Mouchet berichtet in der Pariser Chirurgen-Gesellschaft über einen Fall von Delfour (Epinal), der von diesem als „dorsale

Luxation des Os lunatum" bezeichnet worden war. Mouchet weist aber an Hand der Röntgenbilder nach, daß diese Bezeichnung falsch ist, da das Lunatum seine Verbindung mit dem Radius unverändert beibehalten hatte, während die Hand volarwärts luxiert war. Außerdem fand sich eine Radius- und eine Navicularefraktur. Auch hier Aetiologie, Zurückschlagen der Kurbel eines Autos. 5 Wochen nach dem Unfall wurde erst die von einem praktischen Arzt gestellte Diagnose „Verstauchung" rektifiziert. Exstirpation des Lunatums, fixierender Verband für 8 Tage, dann Bewegungen. Gutes Ergebnis.

v. Tempsky machte 1930 in der Breslauer chir. Gesellschaft Mitteilung über 2 Fälle der Küttner'schen Klinik:

Der eine Patient war frisch verletzt, der andere hatte den Unfall 5 Monate vorher. In beiden Fällen Querfraktur des Naviculare mit dorsaler Luxation in der perilunären Linie. Bei dem 2. Patient außerdem Abriß des Proc. styl. ulnae.

Bei dem frisch Verletzten fand sich neben Querfraktur des Naviculare dorsale Luxation der perilunären Knochen und des distalen Fragments des Naviculare. Das Lunatum stand in der ersten Phase, d. h. seine Konkavfläche war nur in ganz geringem Grade volarwärts verschoben. In diesem Falle gelang die unblutige Reposition in Narkose. Fixierung für 5—6 Wochen, um ein Konsolidieren des Kahnbeinbruches zu erreichen.

Bei dem zweiten Patient bestand die Frakturluxation in der transnavikulo-perilunären Linie seit 5 Monaten, das Lunatum in der 2. Phase. Da die Funktion sehr gut war, insbesondere nervöse Störungen fehlten, erschien eine Exstirpation des Lunatum zunächst nicht indiziert.

Besonders bemerkenswert ist der Fall von Guinard und Graffin (1932), weil 1. die Verletzung doppelseitig war, 2. sie durch Fall auf die gebeugte Hand zustande kam und 3. die Luxation des Capitatum aus dem Lunatum beiderseits mit einer Navicularefraktur und einer Fraktur des Triquetrum kompliziert war.

Das Mondbein, welches nach vorn übergekippt war, hatte die beiden oberen Fragmente der beiden Nachbarknochen mit sich gezogen. Die Reposition wurde 12 Stunden nach dem Unfall vorgenommen und ließ sich verhältnismäßig leicht durch äußere Handgriffe bewerkstelligen. Beide Handgelenke 5—6 Tage im Gipsverband fixiert. Die Röntgenbilder zeigten vollkommene Reposition; vollständige Restitutio ad integrum.

Die Komplikation der perilunären Dorsalluxation mit Triquetrumfraktur hat Oehlecker bereits 1914 beschrieben,

und auch Jaroschy-Gregora berichten über einen solchen Fall (Fall 3):

Auch hier Fall auf die volarflektierte Hand. Obwohl der Verletzte erst 10 Tage nach dem Unfall in Behandlung kam, gelang die unblutige Reposition in Äthernarkose, allerdings erst am Tage nach einem erstmaligen vergeblichen Versuch.

Diese Fälle von Guinard-Graffi, sowie von Jaroschy-Gregora beweisen die Möglichkeit, daß auch bei Volarflexion eine perilunäre Luxation zustande kommen kann, wie dies auch Schnek (s. S. 23) und Montandon (S. 23) annehmen. Jaroschy-Gregora führen zum Beweis dafür noch einen ihrer Fälle an, der angab, auf die volarflektierte Hand gefallen zu sein. Die Folge war eine Luxation des Lunatum (1. Phase), eine Querfraktur des Naviculare und eine Querfraktur des Capitatum.

Einen solchen seltenen Fall teilt auch v. Bognár aus der I. chir. Univ.-Klinik Budapest mit (1930):

Kombination von interkarpaler Luxationsfraktur mit Bruch des Triquetrum bei einem 34j. Jockey, der beim Nehmen eines Hindernisses mit dem Pferde stürzte und dabei derart auf die Seite fiel, daß er, die Zügel mit der lk. Faust haltend, zuerst mit den gebogenen Fingern den Boden berührte. Der Sturz war so heftig, daß sich die Faust in die Erde einbohrte und der Körper um diese als Achse herumgeschleudert wurde. Die Verletzung wurde von dem zuerst behandelnden Arzt wohl nicht richtig erkannt. Der Patient hatte ohne Röntgenkontrolle eine Gipsschiene erhalten. In Lokalanästhesie gelang die Reposition leicht und vollkommen. Nach 2 Monaten volle Berufsfähigkeit. Das Röntgenbild zeigt, abgesehen von einer Pseudarthrose des Naviculare keine krankhaften Veränderungen.

Abschließend wäre aus der Monographie von Schnek noch zu entnehmen, daß klinischer Befund und Symptomatologie mit der gewöhnlichen perilunären Verrenkung weitgehend übereinstimmen.

Schwieriger gestaltet sich die Diagnose des begleitenden Kahnbeinbruches aus dem Röntgenbild. Denn dieser Knochen ist auf dem Profilbild von den anderen Handwurzelknochen so überdeckt, daß er in seinen Konturen nicht immer leicht aufzufinden ist. Auf der dorsovolaren Aufnahme wiederum kann durch Übereinanderprojizieren der Fragmente eine Form zustande kommen, die sehr an die gedrungene Form des Naviculare bei Beugung im Handgelenk erinnert. „Kein Wunder, daß der Kahnbeinbruch oft erst nach der Reposition der Luxation erkannt wird, wenn sich

zwischen den Fragmenten ein deutlicher Bruchspalt zeigt". (So war dies z. B. in dem Falle von Wendt und in dem dritten Fall von Clairmont-Schinz).

Umgekehrt wird bei guter Projektion des Bruchspaltes manchmal nur eine Kahnbeinfraktur angenommen und die Luxation übersehen; hier schützt die immer erforderliche Seitenaufnahme vor Überraschungen.

Bezüglich der Therapie gelten, soweit wenigstens die Einrichtung in Betracht kommt, die für die gewöhnliche perilunäre Luxation angeführten Grundsätze, also: Unblutige Einrenkung für frische Fälle, blutige konservative Methode für alte und Exstirpation für veraltete Fälle mit starken nervösen Störungen. Die Ansicht, daß die Kahnbeinfraktur der Reposition im Wege stünde, ist nach Schnek durch nichts begründet und durch vielseitige Erfahrungen widerlegt. In einem eigenen Fall gelang es Schnek, noch nach 10 Wochen Lunatum und proximales Kahnbeinfragment zu reponieren.

Im Gegensatz zu fast allen anderen Autoren verlangt Schnek als Nachbehandlung der Luxationsfraktur eine Ruhigstellung von 6—8 Wochen, weil der Kahnbeinbruch so lange brauche, um wieder knöchern vereinigt zu sein. Mit Nachdruck müsse betont werden, daß daraus nicht nur keine Versteifung resultiere, sondern daß das der einzig mögliche Weg sei, eine normale Funktion des Handgelenkes zu erzielen.

Damit wäre die Besprechung der typischen Luxationen der 2. Handwurzelreihe beendigt. Streng genommen gehört dazu, wie dies besonders Ettore zum Ausdruck bringt, nur die 1. Phase der perilunären Luxationen, denn nur hier handelt es sich um eine echte dorsale Luxation in der perilunären Gelenklinie, während in der 2. Phase keine perilunäre Verrenkung mehr besteht, da die Achse des Capitatum und des III. Metakarpus der normalen Fortsetzung der Radiusachse entspricht, vielmehr eine atypische Wiedereinrenkung auf Kosten des Lunatum vorliegt. Da dies aber immerhin eine Folge der echten perilunären Luxation darstellt, war ihre Besprechung gerechtfertigt.

---

2. Luxatio Intercarpalis.

Als atypische seltene Verletzung findet sich gerade in den neueren zusammenfassenden Abhandlungen wenig über die Luxatio intercarpea. Hirsch erwähnt sie ganz flüchtig und auch Schnek tut sie nur mit einigen Worten ab, indem er sagt, daß die Verrenkung im Zwischenhandgelenk wohl zu den größten Seltenheiten gehört, und daß er selbst in 4 Jahren eine einzige volare Verrenkung dieser Art gesehen habe. Ebenso widmet Rehn im Handbuch der praktischen Chirurgie dieser Verletzung nur wenige Zeilen. Etwas ausführlicher läßt sich Sommer aus.

Mehr ist zu finden in den älteren Schriften.

So schreibt Richter 1828 Folgendes:

„Eine Verrenkung der zweiten Reihe der Handwurzelknochen von der ersten gehört zu den Seltenheiten, da die Anzahl der Unterstützungsbänder für die Kapselmembran sehr groß und nur eine sehr beschränkte Bewegung hier möglich ist. Jedoch bilden das Os capitatum und hamatum gleichsam gemeinschaftlich einen Gelenkkopf, welcher in eine Vertiefung, die das Os naviculare, lunatum und triquetrum zusammensetzen, aufgenommen wird und daher, obgleich nur unvollkommen, auch verrenkt werden kann. Hinsichtlich der Richtung, nach welcher die Ausweichung möglich wird, finden wir zuerst bei Paré (Op. chir. 1594. Lib. XV. cap. XXXV, S. 450) die Bestimmung ausgesprochen, daß jene Knochen nach vorn und hinten treten können. Die Verrenkung nach dem Rücken der Hand zu möchte allen Beobachtungen zufolge wohl nur allein vorkommen, da die Verstärkungsbänder der Kapselmembran hier weniger ausgebildet sind. Boyer und A. Cooper haben diese Verrenkung mehrmals zu beobachten Gelegenheit gehabt und ersterer will sie häufiger bei Weibern als bei Männern gefunden haben."

Anscheinend bezieht sich diese Darstellung mehr auf Luxationen einzelner Knochen der 2. Handwurzelreihe als auf eine Verrenkung der letzteren im ganzen, obwohl der erste Satz der Richter'schen Ausführungen auf die Besprechung der Luxatio intercarpalis allein hindeutet. Deswegen wird hierauf noch zurückzukommen sein.

Malgaigne macht folgende Angaben über die „Verrenkung des Medio-carpalgelenkes“:

„J. L. Petit tat dieser zuerst im Jahre 1723 Erwähnung, ohne aber ein Beispiel davon anzuführen; die Symptome wären nach ihm denen der Radio-carpalluxationen fast gleich, die Einrichtung wäre aber sehr schwierig und es gibt sogar solche, fügt er bei, welche man nie einzurichten vermochte. Was mich betrifft, so sah ich nie eine solche und ich kenne nur zwei Beobachtungen, welche darauf bezogen werden können.“

Diese zwei Fälle schildert Malgaigne folgendermaßen:

„Ein Individuum hatte die Hand in eine Maschine gebracht, welche ihm alle Weichteile auf der Dorsalseite der Hand zerfleischte und diese nach vorn luxierte. Der Brand ergriff das Glied, der Tod erfolgte am 18. Tage und bei der Autopsie fand man, daß zwei oder drei Knöchelchen, darunter ein zerbrochenes, an den Vorderarmknochen hingen, woraus man schloß, daß die Luxation zwischen den zwei Reihen der Handwurzel stattgefunden habe (La Lancette, Gaz. des Hôp., 28. Nov. 1829).

Maisonneuve beobachtete eine andere ohne Wunde der Integumente bei einem Subjekte, welches von einer Höhe von 40 Fuß herabgefallen und sterbend in das Hotel Dieu gebracht worden war. Das Handgelenk schien nach hinten verrenkt; die in ihrem Ganzen auf eine hinter der des Vorderarms befindlichen Fläche getretene Hand bot eine Verkürzung von mehreren Linien dar; hinten, einige Linien unter den Griffelfortsätzen, bestand ein querer Knochenvorsprung von mehr als 3½ Linien, vorn eine entsprechende, ausgesprochene Erhöhung von ungefähr 7 Linien, mit einer Vertiefung darunter, gegenüber der Querfalte des Handgelenkes. Die Finger waren gebeugt und konnten nicht ohne eine bedeutende Anstrengung gestreckt werden. Man hatte diese Luxation während des Lebens nicht eingerichtet, an der Leiche genügte ein einfacher Zug zur Einrichtung, worauf man sie wieder hervorbrachte, um sie zu zergliedern. — Die Knochen der zweiten Reihe waren von denen der ersten vollständig getrennt und ritten auf diesen hinten mehr als 3½ Linien. Ein kleiner Teil des Os naviculare war mit dem Os multangulum majus verbunden geblieben; ein Teil des Os triquetrum war, das Os pisiforme nach sich ziehend, dem Os hamatum gefolgt. Das innere und äußere Seitenband des Radio-carpalgelenkes waren ganz zerrissen, ebenso wie die vorderen und hinteren ligamentösen Fasern, welche die zwei Reihen der Handwurzel verbinden (Mém. de la Soc. de Chir., T. II).“

Malgaigne bemerkt dazu: „Maisonneuve sagt, daß die seinige dieselben Zeichen bot, wie die Radio-carpal-Luxation von Voillemier; eine etwas aufmerksame Untersuchung hätte meiner

Ansicht nach die Hauptverschiedenheit erfaßt. Die zwei Griffelfortsätze waren allerdings vorwärts getreten; auf der einen Seite befand sich aber der vordere Vorsprung des Os lunatum unter ihrer Höhe und auf der anderen hätte man, wenn man die Entfernung von dem hinteren Vorsprunge zur Spitze des Mittelfingers gemessen hätte, sie offenbar geringer gefunden als die Länge der anderen Hand".

Bardenheuer schreibt 1888: „Die totale Verrenkung der 2. Handwurzelreihe ist äußerst selten". Er übernimmt die Schilderung von Malgaigne und erwähnt noch folgende Fälle: Tillmanns (Luxation der 2. Handwurzelreihe auf die Dorsalfläche der ersten), 1874; Després (unvollständige Luxation nach der Vola hin), 1875, sowie mehrere Fälle von traumatischer und pathologischer Luxation des Os hamatum und capitatum, (z. Teil nach Malgaigne und nach Hamilton), welch letztere Fälle aber nicht den Begriff der Luxatio intercarpea entsprechen, da eine solche ja alle Knochen der zweiten Handwurzelreihe betreffen muß.

Im übrigen sagt Bardenheuer noch folgendes:

„Der objektive Symptomenkomplex gleicht sehr der Luxation im Radiocarpalgelenke, indes wird die aufmerksame Untersuchung gleich klarlegen, daß a) die Entfernung der Fingerspitze vom oberen Rande des hinteren Vorsprunges geringer ist als vom Mediocarpalgelenke der gesunden Seite und daß b) das Radiocarpalgelenk meist erhalten ist und das untere Ende des Os lunatum sich unterhalb des Griffelfortsatzes befindet. Die Verrenkung ist meist kompliziert mit Weichteilverletzung, so daß die Palpation die Diagnosis erleichtert."

1896 erwähnt Hoffa in seinem Lehrbuch der Frakturen und Luxationen einen Fall von Schmidt: Luxation der distalen Handwurzelreihe nach dem Handrücken, bei dem sich nach Rückgang der Schwellung deutlich die dorsale Dislokation des Os capitat., hamatum und multang. minus durch die Haut durchtasten ließ. Trotzdem eine Reposition nicht ausgeführt wurde, stellte sich die Funktion der Hand in annähernd normalen Grenzen wieder her.

1898 stellt Tilmann 7 Fälle von Luxatio intercarpea fest, wovon 5 volare und 2 dorsale waren (allerdings ist dabei auch ein Fall von Bardenheuer von Luxation nur des Capitatum und Hamatum mitgerechnet) und teilt einen eigenen mit, der dem von

Deprès (unvollständige Luxation nach der Vola hin) ähnlich war: Es handelte sich um eine unvollständige Luxatio intercarpea und zwar derart, daß eine Verschiebung um die Querachse stattgefunden hatte, der 2. Handwurzelreihe volarwärts, sowie der 1. dorsalwärts. Diese Verrenkung war im Gegensatz zu den sonst beschriebenen durch Muskelzug zustandegekommen:

Die 22j. Patientin wollte einen Eimer mit Sahne in ein anderes Gefäß umgießen. Zu dem Zwecke faßte sie mit der linken Hand den über der oberen Öffnung des Eimers befindlichen bogenförmigen Griff. Die in Beugestellung befindlichen Finger des völlig gestreckt gehaltenen rechten Armes faßten am unteren Rand des Eimerbodens an. Die zum Umschütten des Eimers erforderliche Hebung des Bodens des Gefäßes wurde dadurch erreicht, daß zunächst die bis dahin gestreckt gehaltene Hand dorsalwärts so stark wie möglich flektiert wurde. (Die meisten Landmädchen gießen auf dieselbe Art Eimer aus). — Dann wurde der ganze Arm gehoben, ohne daß die Hand ihre Stellung änderte. Hierbei fühlte das Mädchen plötzlich ein reißendes Geräusch, einen äußerst heftigen Schmerz in der rechten Hand, der Eimer fiel zu Boden. Die Hand und die Finger waren steif.

Nach 14tägiger Behandlung mit Verbänden und Massage kam die Patientin in die Poliklinik der chir. Klinik Greifswald, wo die Luxation (auch durch Röntgenstrahlen) festgestellt wurde.

Die Reposition gelang nach vieler Mühe (zunächst Dorsalflexion der Hand, dann Extension, dann Volarflexion). Bei Abnahme des Verbandes nach 8 Tagen stellte sich die Verrenkung sofort wieder her; sie wurde noch einmal reponiert. Die Patientin nahm den Verband dann selbst ab und versuchte zu arbeiten. Nach 6 Monaten war der Befund fast genau noch wie anfangs; es hatte sich aber eine leichte Beweglichkeit nach allen Richtungen im Handgelenk eingestellt und die Patientin konnte leichtere Arbeiten des Hauswesens ohne Behinderung ausführen.

Ebenfalls 1898 berichtet Destot über 3 Fälle: In den beiden ersten Verrenkung der Knochen der 2. Reihe (1 mal volar, 1 mal dorsal), im dritten neben der letzteren Luxation eine Fraktur des Os navic. mit einigen Absprengungen am Radius.

Im letzteren Fall war die Verletzung durch einen Sturz auf die Rückseite der gebeugten Hand entstanden. Die 2. Karpalreihe war dorsalwärts verschoben und es fand sich noch eine Fraktur des Os navic.

Klinisch kennzeichneten sich diese Luxationen durch die entweder volar oder dorsal vorspringenden Knochenteile der 2. Reihe,

während die Sehnen die davorliegende Vertiefung brückenförmig überspannten.

Zu den 7 Beobachtungen von Tilmann fügte 1901 Bähr eine 8. hinzu:

46j. Schlosser. Am 20. April 1900 wurde ihm der r. Arm, während die Hand in dem Achselloch der Fördermaschine feststand, durch die Pleuelstange hochgehoben. Damals wurde eine Fraktur des Radius diagnostiziert. Am 31. Jan. 1901 kam der Patient zu Bähr, der die Diagnose: Lux intercarpea volaris inveterata, Fract. rad. stellte. Das Röntgenbild zeigte, daß es sich um eine unvollständige Luxatio intercarpea handelte. Operation wurde abgelehnt, „wäre auch wohl nicht sehr aussichtsreich gewesen".

Die Entstehung der Luxation war offenbar so, daß die Hand bis etwa zum Interkarpalgelenk fixiert war und der Arm bei Dorsalflexion der Hand mit großer Gewalt nach oben gezogen wurde.

In seiner Arbeit über Luxation im Karpus (1901) stellt Sulzberger alle bisher bekannten Fälle zusammen, wobei er die Kasuistik von Claudot von 1885 (5 Fälle) und die von Tillmann (1898) verwertet, die drei Fälle von Destot, den von Hoffa mitgeteilten, den Bähr'schen und einen von Bardeleben referierten von Alquié (Virch. Jb. 1851/IV/43) (Luxation der 2. Handwurzelreihe nach dem Dorsum, mit gleichzeitiger Verrenkung der ganzen Hand nach der Streckseite des Vorderarmes infolge eines Falles auf die Rückseite der geschlossenen Hand bei einer 82j. Dame) dazu mitteilt und so auf insgesamt 13 Fälle kommt, denen er 2 eigene hinzufügt:

Fall 1. 55j. Mann, dem ein umkippender Wagen, den er aufzuhalten versuchte, gegen die lk. Hohlhand schlug, wobei die ausgestreckte Hand bzw. die Streckseite des im Ellbogen gebeugten Oberarms zwischen diesen Wagen und ein Brückengeländer kam. Die Hand wurde dabei noch mehr dorsalwärts flektiert. Der Verletzte, welcher glaubte, die Hand sei ausgerenkt, will dieselbe gleich wieder eingerenkt haben, indem er sie extendierte und volarwärts flektierte. Der behandelnde Arzt ließ zunächst 1 Tag lang kühlende Umschläge machen und legte dann die Hand und den Unterarm in einen Gipsverband; dieser blieb 14 Tage liegen; dann wurde die Hand, die noch stark geschwollen war, massiert. Anscheinend war eine Distorsion angenommen worden.

2 Monate später dem Krankenhaus „Bergmannstrost" in Halle überwiesen. Befund: Das Röntgenbild zeigt a) von vorn: die Knochen der 2. (distalen) Handwurzelreihe liegen dorsalwärts von denen der 1. Reihe und bedecken diese zum Teil. Die beiden

Multanguli sind nur wenig über das Naviculare geschoben, während das Capitatum und Hamatum sehr deutlich das Lunatum bzw. Triquetrum zum Teil bedeckt; b) seitlich: die mit den betreffenden Metacarpis im Zusammenhang gebliebenen Knochen der distalen Handwurzelreihe sind klar und deutlich auf das Dorsum der proximalen Reihe hinübergeschoben.

Nach 10wöchiger medikomechanischer und Massagebehandlung geringe Besserung des völlig versteiften Handgelenks und der Fingerbeweglichkeit.

Fall 2. Der Patient wurde beim Abziehen eines vollen Wagens vom Fahrstuhl mit dem im Ellbogengelenk gebeugten Arm bei dorsalflektierter Hand zwischen diesen Wagen und eine Holzwand gequetscht. Am nächsten Tag Fixationsverband der Hand und des Unterarms durch den Arzt; der Verband wurde mehrmals gewechselt und lag im ganzen 5 Wochen. Danach Abnahme des Verbandes; zunächst konnten weder Hand noch Finger bewegt werden.

Nach weiteren 14 Tagen, also 7 Wochen nach der Verletzung, Überweisung ins Krankenhaus. Befund: R. Hand steht stark ulnarwärts und etwas volarwärts flektiert. Gegend des Handgelenks verdickt. Palpation ergibt rechts ein starkes Vorspringen des Carpus gegen links und besonders auf der radialen Seite, dorsal und volar. Gegend des rechten Handgelenks scheint gegen links auch verkürzt. Beweglichkeit der Hand und Finger stark eingeschränkt.

Röntgenaufnahme bestätigt die Wahrscheinlichkeitsdiagnose Luxatio intercarpea der distalen Reihe auf das Dorsum der proximalen. Außerdem findet sich noch das Os triquetrum luxiert und der Proc. styl. radii frakturiert.

Nach 7 Wochen medikomechanischer und Massagebehandlung geringe Besserung der Beweglichkeit der Hand und erhebliche der Finger.

(Der 1. dieser beiden Fälle findet sich auch bei Oberst mitgeteilt).

Als allgemeine Zusammenfassung über die Luxatio intercarpea stellt Sulzberger folgende Sätze auf:

Die Entstehungsweise ist meist dieselbe wie bei der typischen Radiusfraktur, nämlich dorsale Hyperflexion der Hand, bisweilen erfolgt die Luxation auch durch Fall auf die Rückseite der gebeugten oder geschlossenen Hand. Ein Einfluß des verschiedenen Mechanismus der Luxation, ob sie dorsal- oder volarwärts erfolgt, ist auf Grund der 15 Fälle nicht zu ersehen.

Die Symptome sind ganz typisch: Ulnarflexion der Hand, Verkürzung im Bereich der Karpalknochen, Hervorspringen einer Knochenleiste auf dem Dorsum sowohl wie auf der Vola, mehr

oder weniger Aufhebung der Funktionsfähigkeit der Hand und verhältnismäßig geringe Schmerzen.

Behandlung: Reposition in derselben Weise wie bei der Luxation einzelner Karpalknochen (s. d), nur muß hier der örtliche Druck möglichst gleichmäßig auf alle luxierten Knochen ausgeübt werden.

Prognose: in veralteten Fällen schlecht.

R. Wolff teilt in seiner ersten Arbeit 2 Fälle mit, die er nicht den interkarpalen Luxationen zuzählt: im ersten Fall handelte es sich um eine Komminutivfraktur des Naviculare, dessen beide proximale Fragmente ebenso wie das Lunatum volar außer Verbindung mit der distalen Handwurzelreihe standen, die ihrerseits wieder in toto und mit dem ihr verbundenen distalen Fragment des Naviculare dorsal verschoben war; im 2. Fall handelte es sich um eine Dislokation der distalen Handwurzelreihe nach radial, außerdem eine Luxation des Lunatum und des proximalen Naviculare fragments nach ulnar gegenüber dem Capitatum und dem Radius. Wolff ist der Ansicht, daß man derartige Verletzungen, die zuweilen als interkarpale Luxationen bezeichnet würden, den Frakturen der Handwurzelknochen zurechnen solle, da die Luxation nur eine Begleiterscheinung der Frakturen sei.

In seiner zweiten Arbeit berechnet Wolff die Zahl der bisher bekannten reinen Luxationen im Interkarpalgelenk auf nur 6, nämlich: einen Fall von Potel (Etude sur les luxations du scaphoide et du semi-lunaire. — Presse méd. 1899, S. 28), der die volare Luxation des Lunatum und des intakten Naviculare beschreibt (welcher Fall somit hier ausscheidet), den Fall von Tillmann, 2 Fälle von Destot, den Fall von Oberst-Sulzberger und 1 von Vallas, welch letzterer von Couisin in dessen Dissertation (Lyon 1877, S. 44) erwähnt werde (Vallas fand bei der operativen Eröffnung eines Handgelenks eine Luxation der zweiten Karpalreihe nach vorn). Die anderen Fälle (Deprès, Claudot, Hoffa-Schmidt, Bardeleben) seien vor Anwendung des Röntgenverfahrens diagnostiziert worden und könnten nicht als zweifellos reine Fälle von Luxatio intercarpalis angesehen werden, weil eine Fraktur des Naviculare dabei war, (wenigstens wenn man ihrer Beurteilung den strengen Begriff der Luxation zugrunde lege, nach welchem der intakte Gelenkkopf durch einen Kapselriß aus der

Gelenkhöhle und aus der Berührung mit der intakten Pfanne gewichen ist).

Den Fall von Bähr hat Wolff nicht mitgezählt, weil es sich hierbei um eine direkt angreifende Gewalt gehandelt hatte.

1913 teilte Speck einen Fall von Luxation der Hand radialwärts mit isolierter Luxation des Kahnbeins volarwärts mit:

Die Verletzung betraf einen Eisendreher, der sie sich an einem Schwungrad bei starker Handgelenksverstauchung zugezogen hatte. Das Röntgenbild zeigte den Proc. styl. radii unversehrt, den dünnen Fortsatz der Ulna abgebrochen. Das volarwärts verrenkte Kahnbein wurde durch Eindrängung der Radiusspitze zwischen Kahn- und Mondbein aus seiner Verbindung gesprengt.

Außer den Verrenkungen hatte der Patient noch mehrere Exkoriationswunden, bei deren beginnender aseptischer Abheilung die Reposition gemacht wurde: Subkutane und intraartikuläre Novokaininjektion und Ätherrausch; starker Zug an der Hand, verbunden mit Dorsal- und Ulnarflexion, fester Druck mit dem Daumen auf das Kahnbein und schneller Übergang in Volarflexion bewirkten hörbares Einschnappen der Knochen in ihre richtige Lage.

Die seitliche Handverrenkung kann nur entstehen, wenn die fixierte Hand mit kurzem, starkem Ruck gegen den fixierten Unterarm seitlich verschoben wird, was selten vorkommt.

1921 berichtet Douarre über eine seltene Variation der Luxatio intercarpalis: Vollständige Verlagerung nach vorn und oben des Scaphoids und der ganzen 2. Reihe der Handwurzelknochen, nur das Mondbein und Dreieckbein bilden zusammen eine Verlängerung des Radius nach unten.

Fall von Moure und Soupault:

Ein 40j. Mann war aus 9 m Höhe abgestürzt. Bruch des Naviculare am Hals desselben, wobei das Lunatum eine Vierteldrehung nach oben und vorn gemacht hatte; das Multang. majus war nach dem Dorsum verrenkt und zugleich nach außen, wobei es die Handwurzelknochen der 2. Reihe nach sich gezogen hatte. Reposition gelang nur teilweise, so daß blutig vorgegangen werden mußte (Exstirpation des Lunatum und eines Teiles des Naviculare; gutes Ergebnis).

Ein gleicher Fall scheint nach den Angaben von M. und S. nur noch einmal von Ferrari und Delotte beschrieben zu sein.

Fall von Clery (1926):

Bei einem 33j. Mann bestand nach einem Unfall vor vier Monaten eine Fraktur des Os scaphoid. mit dorsaler Dislokation

des distalen Fragments und der distalen Karpalreihe. Es wurden 2 Fragmente des Kahnbeins operativ entfernt und das Os multang. maj. nach Abhebeln des Os lun. reponiert. Heilung.

Legt man den strengen Maßstab von Wolff an, so müßten außer den von ihm angegebenen Fällen, zu denen er auch den von Labady (Fraktur des Lunatum und Triquetrum in einem Falle von Luxatio intercarpea) rechnet, noch mehrere der später veröffentlichten gestrichen werden, was aber wohl zu weit gegangen sein dürfte.

Als einzig dastehend bezeichnet Behnke (1921) seinen Fall:

21 j. Schlosser erlitt durch stärkste maschinelle Zugwirkung bei fixierter Hand und fixiertem Vorderarm eine Luxation mit starker Distraktion zwischen den beiden Reihen der Handwurzelknochen mit Fraktur des Kahnbeins. Die Haut war fast intakt, dagegen waren die tiefen Weichteile, insbesonders die Blutgefäße, so ausgedehnt zerrissen, daß es zu Nekrose und infolge davon zum Verlust der Hand kam.

Zu diesem Fall bemerkt Neuhöfer:

Eine Rarität stellt der von Behnke beschriebene Fall von „Luxatio intercarpea durch Distraktion" dar, wo infolge starker Zugwirkung eine starke Dislokation ad longitudinem zwischen 1. und 2. Karpalreihe eingetreten war.

Zählt man auch die von Wolff unberücksichtigt gelassenen Fälle von Verrenkung der ganzen 2. Reihe der Handwurzelknochen als zu dieser Verletzung gehörig zusammen, so kommt man im ganzen nach den mitgeteilten auffindbaren Beobachtungen auf 20 (in Wirklichkeit können es einige mehr sein, da die ausländische Literatur, namentlich der Kriegszeit, nicht ganz erfaßt werden konnte).

Fick erklärt die große Seltenheit dieser Verrenkung folgendermaßen (S. 256 seines Handb.):

„Der Grund für die Seltenheit liegt zum Teil in der eigentümlichen Anordnung der beiden Knochenreihen gegeneinander; so wird eine Ausrenkung der 2. Reihe nach dem Handrücken hin nicht leicht eintreten können, wegen der tiefen Einlenkung des Kopfbeinkopfes auf der Volarseite des Kahn- und Mondbeines, während die dorsale Einlenkung des Trapez- und Trapezoidbeines auf der Dorsalseite des Kahnbeines eine Ausrenkung dieser Knochen nach der volaren Seite hin erschweren. Einer solchen Verschiebung ist auch die Gelenkform zwischen Haken- und Dreieckbein un-

günstig. Übrigens ist der Grund für die Seltenheit der Ausrenkung im 2. Handgelenk meiner Meinung nach nicht nur in der innigen Verklammerung zu suchen, sondern auch in der Kürze des Hebelarmes, den die beiden Reihen der einwirkenden Gewalt darbieten".

Die Symptome sind klar. Stets bildet sich quer auf dem Handrücken ein treppenförmiger Absatz. Je nachdem die Verrenkung dorsal oder volar ist, wird der proximale Rand von der zweiten oder ersten Knochenreihe gebildet. In der Hohlhand findet sich ebenfalls ein querer Knochenwulst, die Mittelhand ist verkürzt, im dorsovolaren Durchmesser verdickt. Die Bewegungen im Handgelenk sind völlig aufgehoben, die Finger werden in Streck- oder Beugestellung wegen des Sehnenzuges unbeweglich gehalten. Die Sehnen, namentlich des Palmaris longus, springen deutlich vor. Bei der seitlichen Abweichung bedingt entsprechend andere Erscheinungen.

Die Diagnose ist, wenn nicht durch Inspektion und Palpation, durch das Röntgenbild zu stellen.

Die Therapie hat zunächst die Reposition zu versuchen: bei dorsaler Verrenkung Volarflexion, Extension, Dorsalflexion; bei volarer umgekehrt. Bei reinen Luxationen wird dieselbe auch meist möglich werden. Bei gleichzeitigen Frakturen ist die Aussicht schlechter und es muß auch eventuell operativ eingegriffen werden.

---

3. Die Verrenkungen einzelner Knochen der zweiten Handwurzelreihe,

ebenfalls atypische Verletzungen, sind häufiger als die Luxatio intercarpalis, aber doch selten.

Nach Fick (S. 256) ist es das Kopfbein, gewissermaßen der Schlußstein des Handwurzelgewölbes, das zwischen den Nachbarknochen (meist nach der Rückseite) herausgedrängt wird. „Vom anatomischen Standpunkt ist das leicht begreiflich, da es der größte Handwurzelknochen ist, der der Gewalt die größte Angriffsfläche darbietet und da zwischen ihm und seinen Nachbarn die größten, weitesten Gelenkspalten sind und es überdies auf der Rückseite von nicht besonders derben Bandmassen bedeckt ist. Überhaupt ist die Befestigung der Randknochen proximal- und distalwärts

eine sicherere als die der mittleren; ferner besitzen die Ränder als Ganzes einen höheren Grad passiver Verschieblichkeit volar- und dorsalwärts, so daß bei einem Stoß, der die Vorder- oder Rückseite eines Randknochens trifft, derselbe seine proximalen und distalen Nachbarn bei seinem Ausweichen einfach mitnehmen kann, was bei den mittleren Knochen, z. B. bei dem Kopfbein, nicht der Fall ist."

Einer exakten Trennung der Verrenkungen nach den einzelnen Knochen steht die Tatsache im Wege, daß, zumal in den älteren Schriften die Luxationen von mehr als einem Knochen der 2. Reihe zusammen abgehandelt werden, ohne daß man erkennen kann, um welchen derselben es sich im einzelnen handelt, sowie zweitens der Umstand, daß manche Fälle unter dem Namen „Luxatio intercarpea" veröffentlicht sind, obwohl es sich nicht um Verrenkungen der sämtlichen 4 Knochen der distalen Reihe handelt.

So bezieht sich das, was Richter (s. S. 40) über die Verrenkung „der zweiten Reihe der Handwurzelknochen von der ersten" sagt, allem Anschein nach auf Luxationen einzelner Knochen; er macht aber dabei keinen Unterschied zwischen Capitatum und Hamatum, die er beide zusammen abhandelt, was aus seinen Bemerkungen über die „Erkenntnis" hervorgeht, indem er diese folgendermaßen beschreibt:

„Man findet an der Rückenfläche des Carpus eine unscheinbare, harte Geschwulst, die stärker bei der Biegung und schwächer bei der Überstreckung der Hand wird. Die Bewegung ist beschränkt und schmerzhaft, es fehlt der Hand die gehörige Kraft".

Hier kann es sich keinenfalls um eine Luxatio intercarpalis handeln, sondern nur um die vorher von Richter erwähnten Knochen Os capitatum und hamatum.

Dies geht auch aus der Darstellung der Behandlung hervor.

Reposition. Wir machen dieselbe jetzt noch so wie Avicenna (Cap. XX, p. 178) sie ausführte, d. h. wir drücken die Hervorragung zurück, indem wir die Mittelhand stark abwärts biegen.

Retention. Nach gemachter Reposition biegen wir die Hand wieder aufwärts, erhalten sie in dierer Lage und verhindern das abermalige Austreten des Os capitatum durch Auflegen einer graduierten Kapsel, welche durch die Dolabra pro luxatione manus befestigt wird. Dieser Verband muß so lange getragen werden, bis die umgebenden Weichteile wieder verwachsen sind; der Ge-

brauch der Hand muß während dieser Zeit vermieden werden."

Malgaigne kennt als traumatische Luxationen von einzelnen Knochen der Handwurzel nur solche des Scaphoids und des Lunatums. Dagegen bringt er eine ausführliche Schilderung von pathologischen Luxationen der Knochen der 2. Reihe, die er, obwohl sie, wie er selbst schreibt, „nur allein den abgerundeten, von dem Os capitatum und hamatum gebildeten Kopf, welcher zur Hälfte aus der Höhle tritt, welche ihm von dem Os naviculare, lunatum und triquetrum geliefert wird", betreffen, unter dem Kapitel „Luxation des Medi-carpalgelenkes" abhandelt. Er bringt eine Reihe von Krankengeschichten solcher (unvollständiger) Dislokationen, deren nähere Schilderung sich erübrigt, weil es sich um Fälle aus der Vorröntgenzeit handelt, die zudem auch sonst unklar sind, indem eine Verwechslung mit Überbein in einem Falle erwähnt wird und außerdem von Boyer, der mehrere solcher Fälle gesehen haben will, nicht Einrenkung, sondern erweichende und beruhigende Kataplasmen, dann zerteilende als Behandlung empfohlen wird. Auch die ähnliche Therapie von Cooper beweist nichts für Verrenkung. Ja, die sogenannte Einrichtung, wie sie Malgaigne und seine Vorgänger angewandt haben, nämlich Streckung der Hand und Ausübung eines „leichten" Druckes spricht sogar eher für die Diagnose „Überbein" in der Mehrzahl der Fälle, zumal da Boyer auf diese Weise die Einrichtung nie erlangen konnte.

Auch Bardenheuer spricht unter Übernahme der Fälle von Malgaigne von Luxation des Os hamatum und Capitatum „mit ihren oberen kopfförmigen Enden", ohne eigene Beobachtungen zu bringen; er erwähnt als eigene Erfahrung nur „eine bekannte Tatsache, daß bei Webern etc. die Beweglichkeit zwischen der 1. und 2. Handwurzelreihe bedeutend vermehrt ist und daß in Folge dessen auch die Festigkeit dieser Gelenkverbindung sehr leidet. Bei jeder starken Flexion springt der Kopf des Os capitatum und des Os hamatum am Rücken bedeutend vor. Diese Beobachtung kann man in der chirurgischen Praxis täglich bestätigt finden."

Auch hier beginnt die richtige Erkenntnis erst mit der Röntgenära.

a) Os capitatum.

Die älteste im deutschen Schrifttum mitgeteilte Beobachtung ist die des Regimentsarztes Seeger; derselbe sah 1829 und 1830

2 Fälle von Luxation des Köpfchens des Os capitat. aus seiner, vom Os naviculare und lunatum gebildeten Gelenkhöhle.

Diagnose und Reposition waren, da beide frühzeitig zur Behandlung kamen, nicht sehr schwierig, auch stellten sich keine Komplikationen ein. Die Reposition geschah durch Extension und starke Beugung der Hand und zwar in einem Falle ohne Schwierigkeit, im anderen erst nach wiederholten Versuchen. Auf den reponierten Kopf des Knochens wurde, nach wieder gestreckter Hand, eine graduierte Kompresse gelegt, auf diese folgten 2 dicke Pappschienen für Dorsal- und Volarfläche, welche von der Mitte des Vorderarms bis zur 2. Phalanx der Finger reichten und durch die Dolabra pro lux. manus mit aufsteigenden Hobelturen befestigt wurden. Der Vorderarm wurde in eine Mitella gelegt. Um die so leichte Wiederausweichung des Gelenkkopfes zu verhüten, war ein Verband für 6—8 Wochen erforderlich.

Es reihen sich daran die bereits erwähnten Fälle von Cooper, Bardenheuer usw. Und auf dieser Kasuistik scheint die Ansicht gegründet, daß das Kopfbein eine besondere Prädisposition zur Luxation besitze.

Eigenbrodt ist im Gegensatz zu dieser Meinung, der sich ja auch Fick anschließt, der Ansicht, daß es durchaus unrichtig sei, daß das Kopfbein unter den Handwurzelknochen am häufigsten eine isolierte Luxation erleidet, im Gegenteil sei bis zu seiner Zeit eine vollständige isolierte Luxation dieses Knochens überhaupt nicht beschrieben worden. Denn alle die Fälle der älteren Literatur seien, soweit sie traumatischer Natur seien, nicht sehr zahlreich, überdies auch nicht ganz sicher und die spontanen Subluxationen seien eigentlich nur inkomplette Luxationen im Interkarpalgelenk, so daß die bisher beschriebenen sogenannten Luxationen des Os capitatum gar nicht unter die isolierten Luxationen einzelner Handwurzelknochen zu rechnen seien.

Dies dürfte auch für den Fall von De Gaetano (1902) gelten, der sich auf gerade die älteren Autoren dabei beruft, indem er betont, daß die Luxation, wie er sie in seinem Falle gesehen habe, eine gewisse Erschlaffung und Dehnbarkeit des Bandapparates zur Voraussetzung habe.

Sulzberger (1902) beschreibt zwar ausführlich die isolierten Luxationen des Capitatum, bringt aber nur die alten Ansichten und Fälle, jedoch keine eigenen Beobachtungen.

Bull (1908) sah bei einer dorsalen Luxation des Capitatum Störungen im Gebiete des N. medianus und ulnaris, konnte aber

durch Druck auf den Knochen bei Extension am Mittelfinger glatte Reposition erzielen.

Eine Luxation durch direktes Trauma (Schlag einer Kurbel) erwähnt Schütze (1914).

Über den Fall von Astier (1924), eine volare Luxation des Capitatum, waren Einzelheiten nicht zu ermitteln.

Dasselbe ist der Fall bei der Beobachtung von Thornton (1924) über eine alte Luxation des Kopfbeines, die blutig reponiert wurde.

1927 teilt Krapp einen Fall von Dorsal-Luxation mit, der durch kräftiges Durchdrücken des Pulsters durch den Lauf eines Karabiners zustande gekommen war. Die auf dem Handrücken befindliche walnußgroße Geschwulst verschwand auf starken manuellen Druck sofort. Die Diagnose ist nicht einwandfrei, da keine Röntgenaufnahme gemacht wurde.

Dagegen stellt die Beobachtung von Siegmund einen wirklichen Fall von isolierter (dorsaler) Luxation dar:

Bei einem 70j. Landarbeiter wurde durch Maschinenverletzung, die einen aus mehreren Richtungen wirkenden Druck zur Folge hatte, die Handwurzel sowohl in transversaler wie in longitudinaler Richtung überspannt. Die radio-ulnare Aufnahme zeigte das Os capitatum, aus allen Gelenkverbindungen losgelöst, frei in den Weichteilen des Handrückens. Die Einrenkung gelang in Narkose überraschend leicht.

Böhler berichtet 1930 als Fall 5 folgenden:

16j. Kupferschmied kam am 16. 5. 1929 mit der rechten Hand in eine sog. Einrollmaschine. Diese besteht aus 3 Walzen von je 15 cm Durchmesser und dient zum Biegen des Kupferblechs für Kessel. Es bestanden ausgedehnte Wunden an der Hand, die nach 10 Wochen geschlossen waren. Trotz Röntgenaufnahme war die Verletzung nicht erkannt worden.

Befund am 9. 9. 1929: Der periphere Teil der Handwurzel gegen den zentralen auf der Kleinfingerseite beugewärts verschoben, so daß der Kleinfingerballen eigenartig vorspringt. Das Handgelenk kann nur wenige Grade bewegt werden. Finger in den Grundgelenken in Streckstellung versteift.

Das Röntgenbild zeigt von der Seite eine volare Verrenkung des Kopfbeins gegenüber dem Mondbein. Dieses ist volar, das Kopfbein dagegen dorsal gebeugt. Die Basis des 3. Mittelhandknochens berührt das Mondbein. In der Ansicht von der Streck- zur Beugeseite verläuft die Verrenkungslinie zwischen Dreieck- und Kahnbein, zwischen Mond- und Kopfbein und weicht dann nach

vorn zu ab durch das gebrochene Multang. minus und durch den radialen Anteil der Basis des 2. Mittelhandknochens.

Plexusbetäubung, blutige Operation.

Eine partielle dorsale Verrenkung erwähnt Schnek in seiner Monographie (S. 109).

Eden teilt folgenden Fall mit:

„Bei einem 26j. Magazinbedienten wird nach einem Fall vorwärts auf den rechten Puls anfänglich Distorsion angenommen und ein Stärkebindenverband angelegt. Nach einigen Tagen zeigte die Röntgenaufnahme eine Luxation des Capitatum volarwärts, also ein selten vorkommender Fall. 8 Tage nach dem Unfall wird in Narkose reponiert und ein Stärkebindenverband angelegt, der 4 Wochen liegen bleibt. Danach Zanderbehandlung. Innerhalb 2 Monaten nach dem Unfall war praktische Heilung erreicht, obschon der Stand noch nicht ideal ist."

Kaufmann sah einmal eine Luxation des Capitatum nach dem Handrücken durch einen Absturz aus 10 m Höhe.

Aus diesen Darlegungen und der Zahl der Fälle geht hervor, daß die Luxation des Capitatum auf jeden Fall selten ist. Siegmund erklärt dies durch den starken Bandapparat, der diesen Knochen umgibt. Besonders auf der Volarseite ist er durch das strahlenförmig zu den übrigen Knochen verlaufende Ligamentum carpi radiatum und einen Teil des Ligam. radiocarpeum volare befestigt. So kann eine solche Verrenkung nur durch erhebliche Gewalt und einen besonderen Mechanismus entstehen.

Von großer Wichtigkeit ist für die Diagnose wieder das Röntgenbild, weil sonst nicht mit Sicherheit gesagt werden kann, ob es sich um das Capitatum oder Hamatum handelt. Friedrich berichtet über einen Fall, in welchem eine Luxation des Capitatum zuerst als Luxation der distalen Handwurzelreihe diagnostiziert wurde.

b) Ossa multangula.

a) Eigenbrodt schreibt 1901, daß bis dahin nur 4 Beobachtungen über Luxation des Multangulum majus vorlägen, nämlich der Fall von Uhde aus dem Jahre 1850, wo anscheinend eine Subluxation dieses Knochens vorgelegen habe.

Der zweite Fall ist der von v. Mosengeil, ebenfalls eine Subluxation, bei einem jungen Manne mit einem dreiphalangigen Finger statt des Daumens, welche Abnormität wohl die Subluxation begünstigt hat (1870).

Als dritten Fall nennt Eigenbrodt den von Bieberbach aus dem Jahre 1887, doch bestand hier nur eine Lösung der Verbindungen des Os multangul. majus mit den angrenzenden Handwurzelknochen, während seine Verbindung mit der Basis des 1. Mittelhandknochens unverletzt war; es handelte sich also hier nicht um eine isolierte Luxation eines Handwurzelknochens, sondern der ganze Daumen war mit seinem Mittelhandknochen und dem anstoßenden Handwurzelknochen gegen den übrigen Karpus durch Bänderzerreißung abnorm beweglich geworden.

Über den vierten Fall von Alquié aus dem Jahre 1852 kann Eigenbrodt nichts Näheres berichten. Dies tut jedoch Sulzberger, der den Sachverhalt folgendermaßen schildert:

Patient war vor 6 Tagen auf die Hand gefallen, hatte aber bereits 2 Jahre vorher eine schwere Maschinenverletzung derselben Hand erlitten. Es handelte sich um eine Luxation des Os lunatum, welches mit dem Os naviculare über den Proc. styl. radii nach außen verschoben war und um eine unvollkommene Luxation des Os multangul. maj., das aus seiner Verbindung mit den angrenzenden Karpalknochen gelöst war, während es mit dem Metacarpus 1 noch in Verbindung stand.

Außerdem bringt Sulzberger noch einen Fall von Bonnes aus dem Jahre 1865:

Die Luxation war bei einem Mädchen durch starke Anstrengung entstanden bei dem Bemühen, eine schwere Schüssel vor dem Fallen zu bewahren. 4 Wochen nach der Verletzung bemerkte man bei gestreckter Hand einen rundlichen Knochenvorsprung in der Mitte des Carpus. Alle Bewegungen waren möglich, nur die Volarflexion etwas beschränkt. Bei vollständiger Streckung verschwand der Tumor, bei Beugung trat er wieder stark hervor. Durch starke Beugung und Druck soll der Knochen reponiert worden sein.

Alle diese Fälle sind nicht einwandsfrei.

Von den Mitteilungen von Patry (1908) über eine Luxation des Multangulum majus, sowie über eine solche beider Vieleckbeine von Jacoulet bringt Hirsch nur den Titel der Arbeiten.

Ein Fall von isolierter Luxation des großen Vieleckbeins von Patel (1918) wurde nach Schnek durch Kompression der Hand in einer Maschine hervorgerufen, aber erst nach 3 Wochen erkannt. Exstirpation.

Bei der Beobachtung von Moulonguet (1922) waren außer anderen schweren Verletzungen die Fragmente des gebrochenen

Os multangul. majus rechts verlagert, links war derselbe Knochen gebrochen, aber nicht verlagert.

Landivar (1928):

Durch Unfall zog sich ein 57j. Mann eine isolierte Luxation des Os multang. majus der linken Hand zu. Nach vergeblichen konservativen Versuchen wurde durch Exstirpation Heilung ohne wesentliche Funktionsstörung erzielt.

Ferrari (Chir. Univ.-Klin. Buenos Aires) 1929:

21j. Mann wurde am 21. 6. 1928 von dem Rade eines Kraftwagens überfahren und zog sich einen Bruch der linken Speiche und eine Milzverletzung zu, welche die Splenektomie erforderlich machte. Am 13. 7. entlassen. 4 Monate später wieder in Behandlung wegen Bewegungsstörungen der linken Handwurzel. Befund: Behinderung der Beugung und Streckung; der Daumen in Abduktionsstellung parallel dem Zeigefinger, wodurch er wie an die Hohlhand angeklebt aussah.

Die Röntgenbilder zeigten eine vordere Luxation des Multangul. majus bei dorsopalmarer, seitlich radialer und seitlich kubitaler Aufnahme.

Operation am 12. 12. 1928: Längsschnitt am radialen Rand der Handwurzel in der Tabatiere, parostale Exstirpation des Multangul. majus und Resektion des unteren Endes des Metacarpus I bis zu seiner Diaphyse in 1 cm Länge. 3 Tage Drainage, primäre Heilung. Nach 10 Tagen medikomechanische Behandlung.

Nachuntersuchung im April 1929: leichte Muskelatrophie an der Operationsstelle und leichte Verkürzung des Daumens. Beweglichkeit befriedigend, nur blieb der Daumen in leichter Oppositionsstellung und auch die Abduktion war etwas eingeschränkt.

2 Fälle teilt van Eden (1930) mit:

Fall 1. „Von einem 22j. Maschinistenlehrling ist nur bekannt, daß er über einen Signaldraht auf das rechte Handgelenk fiel, noch 5 Tage weiter arbeitete und dann unfähig war bis zum 10. Tage nach dem Unfall."

Fall 2. Ein 34j. Drucker-Setzer klemmte die rechte Hand zwischen Tintenrolle und Letterform. Außer der Luxation des Multangul. majus bestand ein Bruch des Metacarpus I. In einer großen Wunde war sichtbar, daß das Multangul. majus sich dem Metacarpus entlang verschoben hatte. Der Streckapparat mußte teilweise entfernt werden. Es blieb eine Pseudarthrose zurück und Handwurzel und Mittelhand waren zu einer unregelmäßigen Masse verwachsen. Der Daumen stand mit gebeugtem Endglied in starker Abduktion mit geringer Rotation. 35 Proz. Dauerrente.

Ferrari erklärt zu Unrecht die Luxation des Multangulum majus als die seltenste an der Handwurzel. Man unterscheidet

vordere und hintere Ausrenkungen. Die letzteren entstehen durch forzierte Beugung des 1. oder 1. und 2. Metacarpus. Die Reposition erfolgt durch Zug am Finger und Druck vom Handrücken aus. Die erste Art von Luxation kann in 3 Stellungen vorkommen: unmittelbar nach vorn, antero-intern und intermediät luxiert. Die Reposition müßte bei rechtzeitiger Erkennung ebenso leicht möglich sein wie bei der anderen Art von Luxation. In den bisher veröffentlichten Fällen (6 gegen 2 der ersten Art nach Ferrari) handelte es sich aber um veraltete Zustände. Dabei waren die Exstirpation des Knochens und in dem von Ferrari veröffentlichten Fall auch gleichzeitig Resektion des basalen Metacarpus notwendig.

Nach Ritter geben Luxationen des Multangul. majus auch ohne Reposition gute Resultate.

b) An Luxationen des Multangulum minus verzeichnet Eigenbrodt ebenfalls nur 4 Fälle, nämlich:

2 werden von C. O. Weber (1859) erwähnt; sie seien nur sehr unvollständig beschrieben und als Subluxationen des Knochens nach der Dorsalseite aufgefaßt. Die Reposition soll durch „Druck und Flexion des Os metacarpi pollicis" gelungen sein.

Der 3. Fall ist der von Gay (1869), angeblich entstanden durch einen Schlag der Hand auf die Schulter eines anderen. Am karpalen Ende des Metacarpus II war eine vorspringende, etwas bewegliche Knochengeschwulst, die sich auf keine Weise reponieren ließ.

Der 4. Fall ist der von Sheldon (1901) mit ähnlicher Ätiologie wie der vorige:

39j. Polizist schlug einen Mann so mit der Faust, daß die ganze Wucht des Schlages das distale Ende des Metacarpus indicis traf. Die Luxation wurde durch Palpation und Röntgenaufnahme festgestellt. Die Reposition gelang nur unvollkommen.

An der Leiche konnte Sheldon nur bei Durchschneidung des dorsalen Ligaments zwischen Metacarp. indicis und Multangul. minus die Verletzung nachahmen, weshalb er eine angeborene Schwäche oder Abwesenheit dieses Bandes, vielleicht kombiniert mit einer Mißbildung der Karpalknochen als prädisponierend in Betracht zieht.

Poulsen (1907) sah den Knochen mit entsprechender Verschiebung des Metacarpus II dorsal luxiert. Die veraltete Luxation war durch Turnübungen hervorgerufen.

Fall von Frank (1925):

Die dorsale Luxation entstand dadurch, daß der Patient mit voller Wucht mit der Lenkstange seines Zweirades gegen einen Laternenpfahl prallte, ohne die Hand direkt zu verletzen. Beim Griff um die Lenkstange ist die Hand in Abduktion und Ulnarflexion und der Daumen in Opposition und Flexion, eine Stellung, bei der das dorsale Ligament maximal gespannt ist. Frank zeigt an Hand eines Diagramms, daß bei dieser Stellung die Dislokation des Multangul. minus nach dem Parallelogramm der Kräfte nach dem Handrücken zu erfolgen muß.

Zu diesem Fall, den Schnek sowie Wahlers als den einzig sicheren in der Weltliteratur bezeichnen, (wie der von Patel es bezüglich des Multangul. majus ist), kommt als weiterer die Beobachtung von Wahlers aus dem Jahre 1931:

Dem Matrosen M. fiel durch Reißen des Stropps einer Hieve eine schwere Last Lukenbretter auf den linken Handrücken (16. 3. 1931). Bis 20. 3. im White Shapel Hospital Hull mit kühlen Umschlägen behandelt. Am 24. 3. Befund im Hafenkrankenhaus Hamburg:

Linke Hand besonders am Handrücken stark teigig-ödematös geschwollen. Wölbung der Hohlhand vollkommen aufgehoben. Hand im Bereich der Handwurzel und Mittelhand verbreitert. Finger werden in Mittelstellung volarflektiert gehalten. Aktive Bewegungen der Finger, mit Ausnahme des Klein- und Ringfingers, nicht möglich; aber auch die Bewegungen der beiden letzteren Finger stark eingeschränkt.

Röntgenbefund: Luxation des Multangulum minus ulnar- und volarwärts. Subluxation des Multangulum majus radialwärts. Klaffen des Gelenkspaltes zwischen Metacarpus III und IV, ebenso geringes Klaffen zwischen Capitatum und Hamatum. Subluxation des Metacarpus III radialwärts.

Da die Reposition durch konservative Maßnahmen unmöglich war, blutige Einrichtung: Dorsaler Längsschnitt über dem proximalen Ende des Metacarpus II und über der Handwurzel. Es gelingt sehr leicht, die Lücke zwischen dem Capitatum und dem Multangul. majus zu finden. Man erkennt die vier Gelenkflächen für das kleine Vieleckbein. Der luxierte Knochen ist selber nicht zu sehen, doch fühlt man ihn vollkommen frei beweglich mit der Pinzette unter dem Capitatum. Er wird hervorgezogen und mit einiger Mühe durch die Lücke in der Karpalreihe zutage gefördert und in seiner richtigen Lage wieder eingereiht. Glatte Wundheilung.

12 Wochen nach der Verletzung ergab die Röntgenaufnahme eine starke Atrophie der Handwurzelknochen. Das von der Zirkulation ausgeschlossene Multangul. min. war kalkdichter und grenzte

sich daher gut gegen seine Umgebung ab. Es war mit dem Multangul. majus zusammen etwas radialwärts verschoben. Ein ziemlich weit klaffender Spalt bestand zwischen Capitatum und Multangul. minus. Außer geringer Luxation des Multangul. majus distalwärts zeigte das Röntgenbild sonst keine wesentliche Veränderung gegenüber der ersten Aufnahme.

Es bestand relativ gute Beweglichkeit der Hand und der Finger. Schwellung vollkommen zurückgegangen. Verbreiterung im Bereich der Mittelhand und Handwurzel noch deutlich sichtbar; das Handgewölbe noch etwas abgeflacht. Grobe Kraft der Hand noch sehr herabgesetzt.

Nach dieser erheblichen Besserung in verhältnismäßig kurzer Zeit war eine völlige Wiederherstellung der Funktion zu erhoffen.

c) Os hamatum.

Der Fall von Buchanan (1881/82) kann nicht mitrechnen, da er, bei Eigenbrodt ohne jede weitere Angabe angeführt, so von den nachfolgenden Autoren übernommen worden ist (Hirsch, Sommer).

1901 berichtet Oberst über einen Fall, der 1 Tag nach der Verletzung zur Beobachtung kam:

Durch direkte Gewalt war das Os triquetrum frakturiert; das Os hamatum war mit dem 4. und 5. Metacarpus nach innen und volarwärts disloziert und zum Teil zwischen die beiden Fragmente des Dreieckbeins gelagert. Die Verletzung war mit einer Hautwunde und ausgedehnter Weichteilquetschung kompliziert.

1901 teilt auch Eigenbrodt seinen Fall mit:

20j. Mann, der mit der rechten Hand in ein Zahnradgetriebe gekommen war und eine starke Quetschung in der Gegend der Handwurzel dadurch erlitten hatte.

Man sah auf dem Handrücken den Abdruck von drei Zähnen, welche genau rechtwinklige, stark gequetschte Hautstellen hinterlassen hatten. Der Haken des Os hamatum war von dem Körper des Knochens abgebrochen und in seiner normalen Lage zurückgeblieben, während der übrige Knochen vollständig aus der Reihe der Handwurzelknochen herausgetreten war und auf dem Handrücken die Haut vordrängte. Mit dem Hakenbein war auch das basale Ende des 4. Mittelhandknochens dorsalwärts verschoben und es bestanden Brüche an den basalen Enden dieses Knochens sowie des 3. Metacarpus.

Der luxierte Handwurzelknochen wurde bald nach der Verletzung exstirpiert.

Befund etwa 1/2 Jahr danach: Der 4. Mittelhandknochen etwas verkürzt und nach der Handwurzel in die Lücke, wo das Hakenbein lag, hineingezogen; er stand etwas schräg, sodaß er mit seiner verdickten Basis auf dem Handrücken, mit seinem Köpfchen in der Hohlhand etwas vorragte. Der 4. Finger war in seinem Grundgelenke nicht vollständig zu beugen. Es bestand wieder völlige Arbeitsfähigkeit.

Es folgt der Fall von Ebermayer (1908):

45j. Mann, der mit der linken Hand zwischen zwei Platten einer Prägemaschine gekommen war.

Vollkommen isolierte Luxation des Hamatum, mit ausgedehnten verschmutzten Quetschwunden der Hand. Das isolierte Hamatum lag weder frei, noch waren die Gelenke eröffnet. Es sollte deshalb die sekundäre Exstirpation nach Abheilung der Wunden vorgenommen werden. Als aber völlige Heilung eingetreten war, ließ der Patient sich nicht mehr operieren.

7 Monate nach der Verletzung war der Befund:

Das luxierte Hamatum ist volar über der für es bestimmten Gelenknische fest angeheilt. Dadurch wird der Kleinfingerballen stark vorgebuchtet. Die Funktion ist bei natürlich herabgesetzter grober Kraft eine sehr gute; nur der Faustschluß ist nicht genügend.

1924 Fall von Johannson, ebenfalls durch Röntgenbilder belegt: Indirektes Trauma, volare Luxation, Exstirpation.

Auch Kaufmann sah eine volare Luxation des Hamatum, entstanden durch Druck eines Schraubenkopfes bei Zusammenpressung der Hand. Entfernung des Knochens 1 Jahr nach der Verletzung.

Zu diesen seltenen Fällen kann ein

eigner Fall

aus dem Anschar-Krankenhaus Kiel hinzugefügt werden, der dort ambulant behandelt wurde.

Beobachtung im Anschar-Krankenhaus Kiel (1933).

Vorgeschichte.

Lorenz, H., 17 1/2 Jahre alt, geb. 7. Sept. 1916.

Familienanamnese ohne Belang. Patient selbst hat nur Diphtherie ohne Komplikationen im Alter von 6 Jahren gehabt; sonst immer gesund; eifriger Turner.

Unfallhergang.

Am 17. Februar 1933 leistete der Patient Hilfsstellung am Reck beim Turnen in der Schule. Bei der Kniewelle kippte ein Mitschüler nach hinten über. Der Patient hielt ihn fest, wodurch

der Arm des ersteren auf der einen Seite durch die Reckstange starr festgehalten, auf der anderen Seite durch den herunterfallenden Turner stark volarflektiert wurde. Da der Patient seinen Arm nicht zurückziehen bzw. seine Hand nicht gerade stellen konnte, half er mit der anderen gesunden Hand nach, wobei er einen deutlichen stechenden Schmerz und ein hörbares Knacken in der verletzten Hand fühlte. Er konnte sie aber aktiv bewegen. Dem nicht sehr heftigen Schmerz maß der Patient keine weitere Bedeutung bei und machte die weiteren Turnübungen mit. Jedoch bei einer der nächsten Übungen, einer Hechtwelle über den Bock, kam er auf die Hand so unglücklich zu fallen, daß er einen starken Schmerz verspürte und die Hand nicht mehr bewegen konnte. Er hatte sie zwar richtig aufgesetzt, doch nicht mit genügender Kraft und durch den Körper- und Sprungdruck wurde die vorher schon beschädigte Hand wieder, diesmal dorsal-flektiert und legte sich nach dieser Seite mit dem ganzen Körper über.

Der Patient begab sich sofort in das Anschar-Krankenhaus und bemerkte auf dem Wege dorthin, daß seine Hand und der ganze Arm so hilflos waren, daß er sie mit der gesunden Hand halten und tragen mußte.

Befund.

In der Ambulanz des Krankenhauses wurden sofort 2 Röntgenaufnahmen gemacht (Röntgenbild I a und I b) und auf Grund derselben die Diagnose

Luxatio ossis hamati

gestellt wurde.

Behandlung.

Im Chloräthylrausch wurde versucht, durch größtmöglichen Zug distalwärts und während desselben zugleich durch allmähliche Dorsalflexion die Volarflexion und damit die Luxation zu beheben.

Es zeigte sich dabei, daß die Hand bald danach wieder normal bewegt werden konnte, so daß anzunehmen war, daß die Einrenkung geglückt war.

Verlauf.

Kontroll-Röntgenaufnahme am 23. Februar 1933, 8 Tage nach der Verletzung, ergaben (Röntgenbild II a und II b), daß keine Luxation mehr vorhanden war und das Handgelenk regelrechte Verhältnisse zeigte.

Deshalb Abnahme der Schiene. Schlinge für den Arm und Massage.

Unter der Einwirkung der letzteren nahm die aktive Bewegungsfähigkeit immer mehr zu und Patient konnte am 3. April 1933 aus der Ambulanzbehandlung als fast geheilt entlassen werden, wenn auch die grobe Kraft der Hand noch schwach war.

Ia (17. 2. 1933)

Ib (17. 2. 1933)

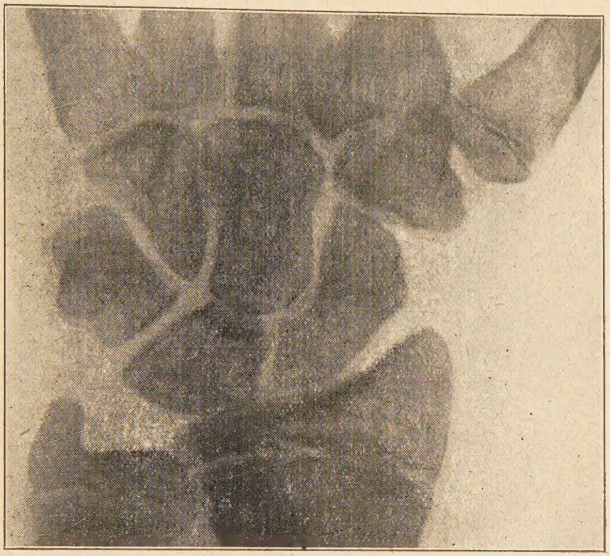

II a (23. 2. 1933)

II b (23. 2. 1933)

Nachuntersuchung

am 17. Mai 1933: Die Hand wird noch geschont, das Handgelenk mit einer Ledermanschette gestützt. Keine Schmerzen mehr, höchstens geringgradig bei starker dorsaler oder volarer Flexion. Leichte Arbeiten können gut verrichtet werden, scharfes Anfassen und schweres Heben sind noch behindert.

Epikrise

Man sieht auf dem Profilbild der ersten Aufnahme deutlich die volare Luxation eines Handwurzelknochens der zweiten Reihe, der seiner ganzen Gestalt nach sowie in anbetracht des Umstandes, daß dem Kopfbein die ulnare Ueberlagerung seitens seines Nachbarknochens fehlt, das Hakenbein ist, das stark volar, aber, wie aus dem Bild I a hervorgeht, ohne seitliche Abweichung und ohne Rotation, disloziert ist.

Auf den Kontrollbildern (II a, II b) ist, wenn die Schärfe derselben bei der Seitenaufnahme auch durch den Verband sehr beeinträchtigt ist, doch deutlich erkennbar, daß der luxiert gewesene Knochen wieder in die Karpalreihe eingerückt ist und dort anscheinend seine normale Stellung eingenommen hat.

Es handelte sich zusammenfassend um eine der so seltenen isolierten Luxationen eines Karpalknochens der 2. Reihe und zwar des Hamatum, von dem bis jetzt 5 einwandfreie Fälle bekannt sind.

Dieselben sind teils durch indirekte, teils durch direkte Gewalt; letztere sind die häufigeren und Schnek sagt, daß die isolierten Luxationen des Hamatum „fast nur als Begleiterscheinung bei direkten schweren Traumen, die zu ausgedehnten Weichteilzerstörungen und Frakturen der Nachbarknochen führen", sich fänden. Unser Fall kam durch ein indirektes Trauma zustande und gehört auch in dieser Hinsicht zu den größeren Seltenheiten innerhalb der Rarität an und für sich.

Die Mehrzahl der bisher bekannten Fälle waren offene oder mit oberflächlichen Wunden komplizierte Luxationen und auch die anderen Fälle mußten alle mit Exstirpation des Hamatum beendigt werden, bzw. sollten operiert werden (Fall Ebermayer). In dem mitgeteilten Falle war eine vollkommen einfache (unkomplizierte) Luxation vorhanden, die sich ohne große Mühe zurückbringen ließ und ohne nennenswerte Funktionsstörungen oder sonstige bleibende Folgen heilte. Es ist sehr fraglich, ob dies der Fall gewesen wäre,

wenn der Patient, wie es oft geschieht, nicht sofort sich in Behandlung begeben hätte, oder wenn, was auch manchmal der Fall ist, eine sofortige Röntgenaufnahme unterblieben wäre.

Weitergehende allgemeine Folgerungen lassen sich weder aus unserem (ambulant beobachteten) Falle noch aus der sonstigen spärlichen Kasuistik ziehen. Sicher aber stellt ersterer eine wertvolle Bereicherung derselben dar.

C. Zusammenfassung.

1. Über Handwurzelverletzungen finden sich bereits Bemerkungen bei den alten Griechen und Römern. Auf ihnen fußte das ganze Mittelalter und noch spätere Zeiten. Erst mit dem Beginn des 19. Jahrhunderts kamen neue Anschauungen darüber auf.
2. Aber erst die Röntgenstrahlen haben richtiges Licht in die Lehre von den Handwurzelverletzungen gebracht. Vor allem haben sie dargetan: erstens, daß man zwischen typischen und atypischen Verletzungen zu unterscheiden hat und zweitens, daß zu den Luxationen der 2. Reihe auch die früher sogenannte Luxation des Os lunatum gehört, für welche auch jetzt noch manchmal gebrauchte Bezeichnung besser zu sagen ist: „perilunäre Dorsalluxation“, die, wenn sie mit Fraktur des Naviculare verbunden ist, „interkarpale Luxationsfraktur“ heißt, eine Verletzung, die, wie die erstere, eine typische ist.
3. Zu den atypischen Luxationen gehören in Bezug auf die 2. Reihe sämtliche bei ihr vorkommenden, also die Luxatio intercarpalis und die Luxationen der einzelnen Knochen dieser Reihe.
4. Die Kasuistik dieser beiden letzteren Gruppen ist sehr spärlich, besonders die der zweiten Gruppe und von dieser wieder die isolierte Luxation des Hakenbeins, deren Kasuistik um einen neuen Fall bereichert wird.